

2020

Meningitis por *Listeria monocytogenes* en paciente adulto mayor

Rolando Vásquez Alva

Clínica Centenario Peruano Japonesa, Lima-Perú., rolandova@hotmail.com

Clariza Biminchumo Sagastegui

Carmen Yuriko Villarreal Hifume

Claudia Noelia Silva Meza

Follow this and additional works at: <https://inicib.urp.edu.pe/rfmh>



Part of the [Health Information Technology Commons](#), and the [Public Health Commons](#)

Recommended Citation

Vásquez Alva, Rolando; Biminchumo Sagastegui, Clariza; Villarreal Hifume, Carmen Yuriko; and Silva Meza, Claudia Noelia (2020) "Meningitis por *Listeria monocytogenes* en paciente adulto mayor," *Revista de la Facultad de Medicina Humana*: Vol. 20: Iss. 3, Article 23.

Available at: <https://inicib.urp.edu.pe/rfmh/vol20/iss3/23>

This Article is brought to you for free and open access by INICIB-URP. It has been accepted for inclusion in Revista de la Facultad de Medicina Humana by an authorized editor of INICIB-URP.



MENINGITIS POR *LISTERIA MONOCYTOGENES* EN PACIENTE ADULTO MAYOR

LISTERIA MONOCYTOGENES MENINGITIS IN AN ELDERLY PATIENT

Rolando Vásquez-Alva^{1,2,3,a,d}, Clariza Biminchumo-Sagastegui^{1,b},
Carmen Yuriko Villarreal-Hifume^{1,c}, Claudia Noelia Silva-Meza^{1,c}

RESUMEN

La meningitis por *Listeria monocytogenes* es una enfermedad grave y potencialmente mortal. Es la tercera causa de meningitis bacteriana a pesar de ser poco frecuente. Los recién nacidos, adultos mayores, gestantes y pacientes inmunocomprometidos son la población más afectada. Se presenta el caso de una paciente de 70 años con antecedente de hipertensión arterial, cáncer de tiroides no activo e ingesta esporádica de alimentos fuera de casa; que ingresa con síndrome febril de cinco días de evolución, leve cefalea e inapetencia. Al examen clínico presentó rigidez de nuca leve a moderada, sin hallazgos radiológicos significativos en el sistema nervioso central. Inició tratamiento antibiótico empírico, que fue continuado durante cuatro semanas al obtener resultado de hemocultivo y cultivo de líquido cefalorraquídeo positivos a *Listeria monocytogenes*. Se discute la importancia de considerar esta etiología en los diagnósticos de meningitis en la población adulta, ya que podría estar ocurriendo un cambio epidemiológico de su virulencia hacia poblaciones adultas.

Palabras clave: Meningitis bacterianas; *Listeria monocytogenes*; Adulto mayor (fuente: DeCS BIREME).

ABSTRACT

Listeria monocytogenes meningitis is a serious and life-threatening disease. It is the third cause of bacterial meningitis, despite being rare. Newborns, elderly, pregnant women and immunocompromised patients are the most affected population. We present the case of a 70-year-old patient with a history of hypertension, non-active thyroid cancer, with sporadic food intake outside the home, who is admitted with a 5-day evolution fever syndrome, slight headache and inappetence. On clinical examination, she presented mild to moderate neck stiffness, without significant radiological findings in the central nervous system. She started empirical antibiotic treatment, which was continued for 4 weeks, obtaining both blood culture and cerebrospinal fluid culture resulting positive for *Listeria monocytogenes*. The importance of considering this etiology in the diagnosis of meningitis in the adult population is discussed, since an epidemiological change of its virulence towards adult populations could be occurring.

Key words: Meningitis bacterial; *Listeria monocytogenes*; Aged (source: MeSH NLM).

¹ Clínica Centenario Peruano Japonesa, Lima-Perú.

² Servicio de Emergencia, Hospital Edgardo Rebagliati Martins EsSalud, Lima, Perú.

³ Facultad de Medicina, Universidad Nacional Mayor de San Marcos, Lima, Perú.

^a Médico Internista Emergenciólogo.

^b Médico Infectólogo.

^c Médico Cirujano.

^d Doctor en Medicina.

Citar como: Rolando Vásquez-Alva, Clariza Biminchumo-Sagastegui, Carmen Yuriko Villarreal-Hifume, Claudia Noelia Silva-Meza. Meningitis por *Listeria monocytogenes* en paciente adulto mayor. Rev. Fac. Med. Hum. Julio 2020; 20(3):507-511. DOI 10.25176/RFMH.v20i3.3039

INTRODUCCIÓN

Listeria monocytogenes es un bacilo grampositivo facultativo anaerobio, no esporulante, intracelular, que se contrae principalmente después de la ingesta de alimentos que contienen una alta carga bacteriana, que aunado a su virulencia permiten su ingreso y crecimiento intracelular e incluso la propagación de célula a célula⁽¹⁾.

Este patógeno oportunista afecta predominantemente a ciertos grupos bien definidos de alto riesgo; sin embargo, la exposición y la colonización pueden ocurrir en cualquier persona; los pacientes sin factores predisponentes representan menos del 20% de los casos⁽²⁾.

La invasión a las células huésped implica la presencia de una proteína bacteriana (internalina) y un receptor proteico celular en el nivel del epitelio intestinal. Después de la invasión celular, las células adyacentes se invaden a través de protuberancias de la membrana plasmática y, por lo tanto, la propagación de célula a célula se produce sin la exposición al ambiente extracelular, por lo que *L. monocytogenes* puede escapar del sistema inmunológico del ser humano. Las células invadidas pueden atravesar la barrera del epitelio intestinal y otros como el hígado. Las bacterias que circulan en la sangre, ya sean libres o asociadas con leucocitos, se propagan y pueden traspasar la barrera hematoencefálica o la barrera placentaria⁽³⁾.

La inmunidad a *L. monocytogenes* está mediada por la activación de las células T con linfoquinas de los macrófagos, que la elimina de la sangre. Pacientes con disfunción de células T, como mujeres embarazadas, ancianos, diabéticos, receptores de trasplantes y los que reciben terapia inmunosupresora como esteroides o inhibidores del factor de necrosis tumoral- α corren el riesgo de contraer una forma invasiva de listeriosis como la meningitis. Los pacientes VIH positivos sin tratamiento, tienen de 10 a 100 veces incrementado el riesgo de listeriosis⁽³⁾.

Los adultos mayores están en un estado de inmunosenescencia, con deficiencias en la inmunidad mediada por células y humoral, producida por el propio proceso de envejecimiento y por la carga de comorbilidades⁽⁴⁾.

La hipertensión arterial parece ser otro factor predisponente importante porque podría afectar la integridad y la función de la barrera hematoencefálica y, por lo tanto, permitir la invasión

de *L. monocytogenes* en el espacio subaracnoideo y/o en el tejido cerebral⁽²⁾.

Se puede producir dos formas de listeriosis: invasiva y no invasiva. La *Listeria* causa con más frecuencia septicemia y meningitis. Su tipo de presentación como meningitis, sobre todo en adultos mayores, puede ser atípica, dificultando su diagnóstico temprano que puede retrasar el inicio oportuno de tratamiento antibiótico empírico habida cuenta de la resistencia de *Listeria* a cefalosporinas. *Listeria monocytogenes*, después de *Streptococcus pneumoniae* y *Neisseria meningitidis*, es la tercera causa más frecuente de meningitis bacteriana⁽⁵⁾.

El tratamiento debe considerar empíricamente antibiótico específico a fin de no retrasar la terapia oportuna teniendo en cuenta la pertenencia a la población más susceptible de meningitis por listeria.

REPORTE DE CASO

Paciente mujer de 70 años, de ascendencia japonesa, natural y procedente de Lima. Ingresó por emergencia refiriendo tiempo de enfermedad de aproximadamente tres días caracterizado por fiebre persistente que no cedió con antipiréticos, asociado a malestar general, debilidad marcada, sensación nauseosa y cefalea de leve a moderada intensidad, predominante en región frontal. Negaba pérdida de conciencia, alucinaciones o convulsiones. La paciente refería como antecedentes hipertensión arterial desde hace ocho años con tratamiento continuo y tiroidectomía total hace cinco años por cáncer de tiroides sin signos actuales de actividad. Al examen físico de ingreso, presentó presión arterial de 125/75 mmHg, frecuencia cardíaca de 98 x min, frecuencia respiratoria de 18 x min, temperatura 38,5°C y SaO₂ 98%. Paciente orientada en tiempo, espacio y persona, murmullo vesicular pasaba bien en ambos campos pulmonares, ruidos cardíacos rítmicos, de buena intensidad, abdomen blando, depresible, no doloroso, movilizaba las cuatro extremidades, no presentó déficit motor ni sensitivo y tuvo rigidez de nuca de leve a moderada.

Los resultados de los exámenes auxiliares fueron Hb 13 g/dl, Hct 37%, VCM 85,8%, plaquetas 231.000/UL, leucocitos 23.830/uL abastados 920/uL, granulaciones tóxicas en polimorfonucleares; glucosa 159 mg/dl, creatinina 0,86 mg/dl, TGO 30 U/L y TGP 16 U/L; sedimento y tira reactiva de orina normal, proteína c reactiva de 238,89 mg/L, TSH ultrasensible 0,008 uU/ml, T4 Libre 1,96 ng/dl,

bilirrubina total 0,32 mg/dl (BD 0,17 mg/dl), Hgb glicosilada de 5,7%, aglutinaciones para Brucella, Tífico H, Tífico O y paratíficos A y B negativos.

Respecto al diagnóstico por imágenes, en la radiografía de tórax ambos campos pulmonares presentaron aspecto enfisematoso, la ecografía de abdomen superior evidenció poliposis vesicular, la tomografía cerebral no mostró hallazgos significativos y la resonancia magnética cerebral sólo tuvo cambios involutivos del parénquima cerebral acorde al grupo etario.

Se le realizó una punción lumbar y raquicentesis encontrando resultado de citoquímico con líquido de aspecto turbio con sobrenadante transparente, 720 células/ml con 80% de polimorfonucleares y 20% mononucleares, glucosa 17 mg/dl y proteínas totales de 185 mg/dl; adenosindeaminasa en LCR 7 U/L y tinta china negativo. También, se le realizó un ecocardiograma reportando función sistólica de ventrículos normal, hipertrofia ventricular izquierda concéntrica leve y ausencia de derrame pericárdico.

El hemocultivo de ingreso fue positivo a *Listeria monocytogenes*, sensible a ampicilina, trimetoprima/sulfametoxazol, penicilina y meropenem. El cultivo de líquido cefalorraquídeo también fue positivo a *Listeria monocytogenes*, sensible a ampicilina, trimetoprima/sulfametoxazol, penicilina y meropenem.

Se administró ampicilina 2 g endovenosa (EV) cada 4 horas y trimetoprima/sulfametoxazol 320mgr/1600mgrs cada 8 h. La paciente evolucionó con fiebre alternante hasta el 7mo día, luego permaneció afebril e inapetente. Al día 12 de hospitalización, el Hemograma no presentó leucocitosis y el PCR estuvo en 10,10 mg/L. A los 14 días después de iniciar el tratamiento endovenoso, se inició la vía oral y la paciente fue dada de alta. Al continuar inapetente, débil y a pesar de encontrarse afebril, fue admitida nuevamente en el centro hospitalario de EsSalud, donde le realizaron nueva raquicentesis, el resultado del LCR fue patológico. El urocultivo fue positivo a *Klebsiella pneumoniae*, sensible a meropenem, se continuó con ampicilina endovenosa a 2 g cada 4 h por tres semanas.

Se procedió al alta con control de raquicentesis de caracteres normales y buena tolerancia oral.

Se obtuvo el consentimiento informado del familiar quién autorizó utilizar los datos consignados en la historia clínica de la paciente con fines científicos o académicos.

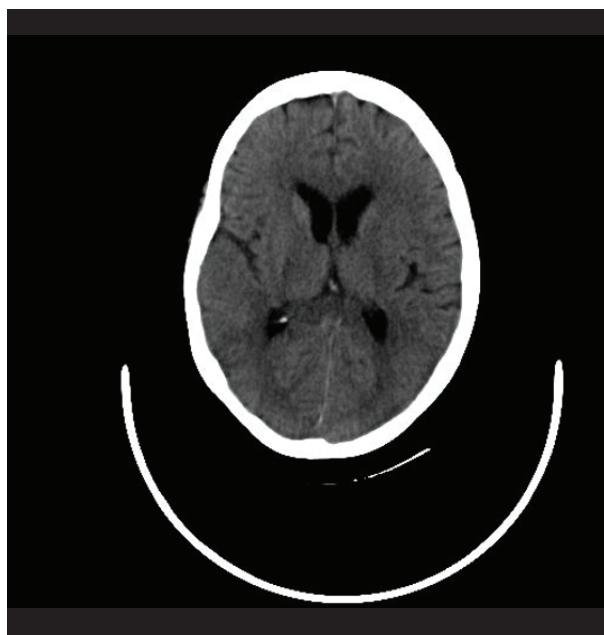


Figura 1. Tomografía axial computarizada cerebral sin hallazgos significativos.

DISCUSIÓN

La presentación de meningitis por *L. monocytogenes* es relativamente rara. En Canadá, las tasas de incidencia de meningitis oscilan entre 3,37-3,66 por 100,000, con *L. monocytogenes* responsable de aproximadamente el 3-10% de los casos, siendo el número de casos más altos en el embarazo, neonatos y, como en el presente caso, en mayores de 60 años⁽⁶⁾.

Como señala Choi⁽⁷⁾, en los últimos años la meningitis bacteriana ha cambiado radicalmente y se ha convertido en una enfermedad en gran parte de adultos, en particular, de adultos mayores, como es el caso de esta paciente, con menos síntomas clásicos de meningitis, así como un incremento en el número posible de microorganismos causales que necesitan identificarse oportunamente dada la creciente resistencia bacteriana en este grupo etario.

El cambio demográfico y el uso de medicamentos inmunosupresores para cáncer o trasplante han aumentado la población inmunocomprometida que con la desnutrición o alcoholismo incrementan el riesgo para meningitis por listeria.

L. monocytogenes es la tercera causa más común de meningitis bacteriana en la población de edad avanzada, después de *Streptococcus pneumoniae* y *Neisseria meningitidis*. Los adultos mayores presentan una fase prodrómica más larga. La enfermedad en el adulto es con mayor frecuencia subaguda. El compromiso del sistema nervioso central es más frecuente en adultos mayores de 60 años, bajo la

forma de meningitis, meningoencefalitis o cerebritis. La ausencia de signos meníngeos en más del 40% de los pacientes, puede dificultar el diagnóstico temprano⁽⁵⁾.

Su diagnóstico en adultos mayores es más desafiante que el diagnóstico de la meningitis neumocócica, y es menor el porcentaje de casos que reciben un diagnóstico correcto dentro de las 48 horas desde el inicio de los síntomas⁽³⁾.

Con el cambio del estilo de vida de los consumidores, hay menos tiempo disponible para la preparación de alimentos y se consumen más alimentos pre-preparados y listos para llevar⁽⁸⁾. Los alimentos se producen con mayor vida útil lo que los convierte en 'alimentos con riesgo de Listeria', por el mayor tiempo para multiplicarse que esta bacteria puede disponer. La listeriosis se asocia con una alta tasa de letalidad de aproximadamente 20-30%. A pesar de existir altas tasas de contaminación de ciertos alimentos con Listeria, la listeriosis es relativamente rara si la comparamos por ejemplo con salmonelosis, pero tiene alta tasa de letalidad y es después de la salmonelosis la segunda causa de muerte por infecciones transmitidas por alimentos en Europa^(7,9).

Pacientes adultos con meningitis presentan fiebre, cefalea, signos de irritación meníngea, y alteración del nivel de conciencia en más del 85% de los casos. Si bien es cierto, la presencia de fiebre y alteración de las funciones mentales obliga a excluir el diagnóstico de meningitis, en el presente caso la paciente estaba coherente sin alteraciones en la esfera mental superior y solo la rigidez de nuca de leve a moderada hizo replantear el diagnóstico no considerado al ingreso. Los pacientes con meningitis por *L. monocytogenes* presentan menos signos meníngeos en comparación con los pacientes con meningitis aguda por otras bacterias, se describe incluso ausencia de signos meníngeos en más de 40% de pacientes⁽¹⁰⁾.

En adultos con meningitis bacteriana aguda adquirida en la comunidad, la sensibilidad de la tríada clásica de fiebre, rigidez del cuello y alteración del estado mental es baja; sin embargo, casi todos presentan al menos dos de los cuatro síntomas: dolor de cabeza, fiebre, rigidez en el cuello, y estado mental alterado⁽⁵⁾.

La meningoencefalitis por *L. monocytogenes* puede presentarse con manifestaciones clínicas moderadas o de forma fulminante, pudiendo llegar al coma. La fiebre es prácticamente una constante en todos los pacientes (91-100%) y persiste más allá de una semana en 21% de los casos a pesar del tratamiento adecuado⁽⁹⁾.

Los hallazgos clínicos y de laboratorio de meningitis por *L. monocytogenes* son similares a los de la población general con meningitis bacteriana, incluidos aquellos inmunocomprometidos. El cuadro febril de la paciente, con hemograma de 23 830/uL leucocitos, abastados 920/uL con granulaciones tóxicas en polimorfonucleares y proteína C reactiva de 238,89 mg/L configuró un estado séptico. En el análisis del líquido cefalorraquídeo la disminución del valor de glucosa a 17 mg/dl, con células elevadas de 720 por ml siendo 80% polimorfonucleares y con proteinorraquia de 185 mg/dl, fue compatible con meningitis infecciosa. Asimismo, la relación glucosa del LCR/glucemia resultó 0,17 (menor de 0,3), que se observa en meningitis infecciosa bacteriana y no en la viral. Al respecto existen scores que ayudan a orientar el diagnóstico⁽¹¹⁾. Por ello fue urgente iniciar tratamiento antibiótico empírico. Son aisladas las muestras de LCR, líquido amniótico, y sangre. Al Gram se observa como bacilo grampositivo corto, regular, no esporulado, que crece con facilidad en medios enriquecidos con sangre de cordero, tras 18 a 24 horas de incubación en aerobiosis. Se obtienen colonias pequeñas, blanco grisáceas con hemólisis que excede levemente el borde de la colonia. Los aislamientos en muestras clínicas son infrecuentes. La mayoría de los autores recomiendan la punción lumbar ante un paciente con hemocultivo positivo por su especial tropismo por el sistema nervioso central y por su poca expresión clínica en adultos mayores⁽¹²⁾.

Las pruebas convencionales para su identificación son: tinción de Gram, reacción de catalasa (+), oxidasa (-), hidrólisis de esculina (+) que puede demostrarse en el agar bilis esculina, dado que es capaz de crecer en bilis al 40%, fermentación de glucosa y maltosa, motilidad (+) a 25 °C que en medio semisólido se observa en forma de paraguas cercano a la superficie.

Si bien es cierto, la paciente tiene el antecedente de un cáncer de tiroides, al momento del tratamiento no había actividad, pero es necesario conocer que, en comparación con los pacientes con meningitis en la población general, se encuentra una mayor tasa de mortalidad entre los pacientes con cáncer. Además, un estudio encontró que Listeria fue el germen más frecuente entre los pacientes con cáncer⁽¹³⁾.

El tratamiento se inició de forma empírica con ceftriaxona 2 g EV cada 12 h y ampicilina 2 g EV cada 4 h. Con el resultado del cultivo a las 48 h se decide discontinuar ceftriaxona y se agrega cotrimoxazol endovenoso. Como se menciona en la literatura, la terapia antibiótica fue temprana y agresiva. Al ser *L. monocytogenes* resistente primario a las



cefalosporinas de tercera generación ha de usarse ampicilina más gentamicina o cotrimoxazol. La ampicilina es tratamiento de primera línea para la infección por *Listeria* y debe durar mínimo 3 semanas como terapia endovenosa. Tiene buena penetración de la barrera hematoencefálica, con bajas tasas de resistencia (menos del 10%). Como señala Reardon et al.⁽⁶⁾, es imperativo que este antibiótico se agregue al régimen de tratamiento si hay alguna posibilidad de que *L. monocytogenes* sea la fuente de infección. Existe un efecto sinérgico de los aminoglucósidos y la ampicilina en la listeriosis, con incrementos de hasta 100 veces en la actividad bactericida. En pacientes alérgicos a la penicilina el uso de trimetoprima + sulfametoxazol está indicado. La combinación ampicilina y cotrimoxazol también está indicada⁽¹⁴⁾.

Por su ciclo intracelular, se ha preconizado el uso de cotrimoxazol por su mejor penetración, sobre todo en casos de meningoencefalitis. En una revisión en un hospital terciario de 111 casos de listeriosis, el uso de cotrimoxazol aumentó mientras que la administración de aminoglucósidos disminuyó, teniendo en cuenta la nefrotoxicidad y población adulta mayor⁽¹⁵⁾.

El retraso en el tratamiento adecuado puede conducir a resultados deficientes con una tasa de mortalidad de hasta 28%⁽⁶⁾.

Omeprazol o similares podrían constituirse como factor de riesgo concomitante para la listeriosis invasiva transmitida por los alimentos, ya que podría promover infecciones debidas a patógenos transmitidos por los alimentos por alcalinización del

estómago⁽²⁾. La paciente cursó con infección urinaria con cultivo positivo a *Klebsiella pneumoniae*, que se describe en pacientes con cateterismo urinario de corto tiempo, el cual no se realizó en ella.

La meningitis por *Listeria monocytogenes* es una enfermedad poco frecuente que ocurre después del consumo de alimentos contaminados. Es por ello que se necesita un alto índice de sospecha y tratamiento antibiótico dirigido precoz, particularmente en pacientes con factores de riesgo. Como en el presente caso, donde la hipertensión arterial, antecedente de neoplasia y actualmente cobrando mayor importancia, la tercera edad, exigen un actuar oportuno para disminuir el riesgo de mortalidad, el cual es relativamente alto en este grupo de pacientes.

Contribuciones de autoría: RVA y CBS han participado en la concepción y diseño del artículo y aprobación de la versión final del manuscrito. RVA, CYVH y CNSM elaboraron el primer borrador del artículo. RVA, CBS, CYVH Y CNSM han realizado recolección de datos y la revisión crítica del contenido.

Financiamiento: Autofinanciado.

Conflicto de interés: Al momento de la concepción del estudio y la publicación del artículo, los autores laboraron en la Clínica Centenario Peruano Japonesa.

Recibido: 21 de febrero 2020

Aprobado: 12 de abril 2020

Correspondencia: Rolando Vásquez Alva.

Dirección: Jr. Cápac Yupanqui 2698 Dpto. 104, Lince, Lima-Perú.

Teléfono: 999952704

Correo: rolandova@hotmail.com

REFERENCIAS BIBLIOGRÁFICAS

- Ramaswamy V, Cresence V.M, Rejitha J.S, Lekshmi M. U, Dharsana K.S, Prasad S.P, Vijila H.M. Listeria-review of epidemiology and pathogenesis. *Journal of Microbiology, Immunology, and Infection* 2007; 40(1):4-13. DOI: <https://www.ncbi.nlm.nih.gov/pubmed/17332901>
- Barocci S, Mancini A, Canovar B, Petrelli E, Sbriscia-Fioretti E y col. Listeria monocytogenes meningitis in an immunocompromised patient. *New Microbiologica*, 2015;38: 113-8. Disponible en: http://www.newmicrobiologica.org/PUB/allegati_pdf/2015/1/113.pdf
- Pagliano P, Ascione T, Boccia G, De Caro F, Esposito S. Listeria monocytogenes meningitis in the elderly: epidemiological, clinical and therapeutic findings. *Le Infezioni in Medicina*, 2016; 24(2):105-11. Disponible en: <https://www.ncbi.nlm.nih.gov/pubmed/27367319>
- Antonio M, Gudiol C, Royo-Cebrecos C, Grillo S y col. Current etiology, clinical features and out comes of bacteremia in older patients with solid tumors. *Journal of Geriatric Oncology*. 2018, 10(2): 246-51. DOI: <https://doi.org/10.1016/j.jgo.2018.06.011>
- Van de Beek, D., J. de Gans, L. Spanjaard, M. Weisfelt, J. B. Reitsma, M. Vermeulen. Clinical features and prognostic factors in adults with bacterial meningitis. *N. Engl. J. Med.* 2004; 351(18):1849-59. DOI: 10.1056/NEJMoa040845
- Reardon P, Reardon M. Listeria monocytogenes meningitis in an Immunocompetent Adult. *Dalhousie Medical Journal* 2013; 40(1): 17-20. DOI: 10.15273/dmj.Vol40No1.3793
- Choi, C. Bacterial meningitis in aging adults. *Clin. Infect. Dis.* 2001; 33(8):1380-5. DOI: 10.1086/322688
- Liang JJ, He XY, Ye H. Rhombencephalitis caused by *Listeria monocytogenes* with hydrocephalus and intracranial hemorrhage: A case report and review of the literature. *World J Clin Cases* 2019; 7(4): 538-47. DOI: 10.12998/wjcc.v7.i4.538
- Allerberger F, Wagner M. Listeriosis: a resurgent food borne infection. *Clin Microbiol Infect* 2010; 16(1): 16-23. DOI: 10.1111/j.1469-0691.2009.03109.x.
- Mylonakis, E., Hohmann E. L., Calderwood S. B. Central nervous system infection with *Listeria monocytogenes*. 33 years' experience at a general hospital and review of 776 episodes from the literature. *Medicine (Baltimore)*. 1998; 77(5):313-36. DOI: 10.1097/00005792-199809000-00002
- Ramos Lizana J, Vásquez López M, de Cea Crespo JM, Zanotta Alfieri R, González Vergaz A, Carrasco Marina LL, et al. Score para el diagnóstico diferencial entre meningitis bacteriana y viral. *AnEspPediatr.* 1996;44(1):35-9. Disponible en: <https://www.aeped.es/anales/44/1/score-diagnostico-diferencial-entre-meningitis-bacteriana-y-vir>
- Remacha MA, Herrera JA, Esteban A, Roiz V, Quiroga L, Parra I. Bacteriemia por *Listeria monocytogenes*. *Rev Diagn Biol [Internet]*. 2002 Sep [citado 2020 Mayo 06]; 51(3): 111-2. Disponible en: http://scielo.isciii.es/scielo.php?script=sci_arttext&pid=S0034-79732002000300004&lng=es.
- Pomar V, Benito N, Lopez-Contreras J, Coll P, Gurgui M, Domingo P. Characteristics and outcome of spontaneous bacterial meningitis in patients with cancer compared to patients without cancer. *Medicine (Baltimore)* 2017; 96(19): e6899. DOI: 10.1097/MD.0000000000006899.
- Merle-Melet M, Dossou-Gbete L, Maurer P, et al. Is amoxicillin-cotrimoxazole the most appropriate antibiotic regimen for *Listeria meningitis*? Review of 22 cases and the literature. *J Infect*, 1996; 33(2):79-85. DOI: 10.1016/S0163-4453(96)92929-1
- P. Muñoz, L. Rojas, E. Bunsow et al., "Listeriosis: an emerging public health problem a especially among the elderly. *J Infect.* 2012;64(1):19-33. DOI:10.1016/j.jinf.2011.10.006.