

2020

Condrosarcoma de esternón en paciente masculino de 58 años: reporte de caso

Wendy Reyna González

Facultad de Medicina y Cirugía, Universidad Autónoma Benito Juárez de Oaxaca, Oaxaca de Juárez-México, draqueencitawen@gmail.com

José Alberto González Ramírez

Angel Rivera Doroteo

Pablo Aldahir Montalvo Ramírez

Follow this and additional works at: <https://inicib.urp.edu.pe/rfmh>



Part of the [Health Information Technology Commons](#), and the [Public Health Commons](#)

Recommended Citation

González, Wendy Reyna; González Ramírez, José Alberto; Rivera Doroteo, Angel; and Montalvo Ramírez, Pablo Aldahir (2020) "Condrosarcoma de esternón en paciente masculino de 58 años: reporte de caso," *Revista de la Facultad de Medicina Humana*: Vol. 20: Iss. 3, Article 22.
Available at: <https://inicib.urp.edu.pe/rfmh/vol20/iss3/22>

This Article is brought to you for free and open access by INICIB-URP. It has been accepted for inclusion in Revista de la Facultad de Medicina Humana by an authorized editor of INICIB-URP.



CONDROSARCOMA DE ESTERNON EN PACIENTE MASCULINO DE 58 AÑOS: REPORTE DE CASO

SURGICAL REPAIR OF STERNUM CHONDROSARCOMA IN A 58-YEAR-OLD MALE PATIENT: CASE REPORT

José Alberto González-Ramírez^{1,2a}, Wendy Reyna González^{3b}, Angel Rivera-Doroteo^{3c}, Pablo Aldahir Montalvo-Ramírez^{3c}

RESUMEN

El condrosarcoma de esternón es una neoplasia maligna poco frecuente que se presenta mayormente en adultos mayores de 50 años. El condrosarcoma grado 1 es el más frecuente dentro del grupo heterogéneo de tumores que entran en esta clasificación, sin embargo, tiene una presentación más frecuente en la región pélvica, en huesos largos del esqueleto apendicular y en la región costal. El hecho de presentarse en la región esternal puede comprometer la constitución de órganos cercanos. Debido a que la radioterapia y la quimioterapia tienen un escaso efecto terapéutico se procedió con la intervención quirúrgica donde se realizó la resección amplia del condrosarcoma esternal y la metastasectomía hepática, posteriormente se reconstruyó la pared torácica mediante placas de titanio y un colgajo microquirúrgico de músculo dorsal ancho derecho. El resultado final fue favorable. Se presenta el caso de un condrosarcoma convencional (grado 1) a nivel del apéndice xifoides con metastásis a hígado.

Palabras clave: Condrosarcoma; Esternotomía; Neoplasias óseas; Cirugía torácica (fuente: DeCS BIREME).

ABSTRACT

Sternum chondrosarcoma is an infrequent malignant neoplasm which occurs mainly in adults over 50 years old. Grade 1 chondrosarcoma is the most frequent among the heterogenous group of tumors that fall into this classification, however, it is most frequently presented in the pelvic region, in long bones of the appendicular skeleton and in the costal region. The fact that it presents in the sternal region compromises the constitution of nearby organs. Due to radiotherapy and chemotherapy having a scarce therapeutic effect, we proceeded with surgical intervention where a wide resection of the sternal chondrosarcoma and liver metastasectomy was performed, subsequently, the chest wall was rebuilt using titanium plates and microsurgical right dorsal muscle flap. The final result was favorable. We present a conventional chondrosarcoma (grade 1) case at the xyphoid process level with liver metastasis.

Key words: Chondrosarcoma; Sternotomy; Bone neoplasms; Thoracic surgery (source: MeSH NLM).

¹ Centro Médico Nacional 20 de noviembre, Ciudad de México-México.

² Centro Médico Pensiones, Mérida-México.

³ Facultad de Medicina y Cirugía, Universidad Autónoma Benito Juárez de Oaxaca, Oaxaca de Juárez-México.

^a Oncólogo Quirúrgico.

^b Médico Cirujano.

^c Estudiante de Medicina.

Citar como: José Alberto González-Ramírez, Wendy Reyna-González, Angel Rivera-Doroteo, Pablo Aldahir Montalvo-Ramírez. Condrosarcoma de esternon en paciente masculino de 58 años: reporte de caso. Rev. Fac. Med. Hum. Julio 2020; 20(3):502-506. DOI 10.25176/RFMH.v20i3.2206

Journal home page: <http://revistas.urp.edu.pe/index.php/RFMH>

Artículo publicado por la Revista de la Facultad de Medicina Humana de la Universidad Ricardo Palma. Es un artículo de acceso abierto, distribuido bajo los términos de la Licencia Creative Commons: Creative Commons Attribution 4.0 International, CC BY 4.0 (<https://creativecommons.org/licenses/by/4.0/>), que permite el uso no comercial, distribución y reproducción en cualquier medio, siempre que la obra original sea debidamente citada. Para uso comercial, por favor póngase en contacto con revista.medicina@urp.pe



INTRODUCCIÓN

El condrosarcoma es la tercera neoplasia maligna de estirpe condroide y óseo, que tiene una presentación más frecuente en adultos de edad avanzada. El tipo de condrosarcoma central o convencional que se presenta en este caso tiene una mayor incidencia en regiones del esqueleto apendicular sobre todo en huesos largos como el fémur y el humero, aunque también puede presentarse dentro del esqueleto axial como la pelvis y arcos costales. Debido a la similitud histológica con el condroma presenta dificultad diagnóstica, sin embargo, en su desarrollo a nivel del esternón el uso de resonancia magnética (RM) y Tomografía axial computarizada (TAC) resultan de gran importancia.

REPORTE DE CASO

Paciente masculino de 58 años ingreso al hospital en 2017 presento aumento de volumen a nivel apéndice xifoideas, mediante una radiografía se observó incremento de tórax superoexterno del lado derecho. En la ecografía se mostró un tumor en apéndice xifoideas de 10 cm de diámetro, no doloroso, lobulado, sin visceromegalias, llenado capilar normal.

Tuvo un abuelo materno con cáncer de próstata, abuela materna con cáncer cervicouterino, hermano con adenocarcinoma renal, niega alergias y transfusiones, con colecistectomía laparoscópica en 2016. Toxicomanía por tabaquismo actualmente

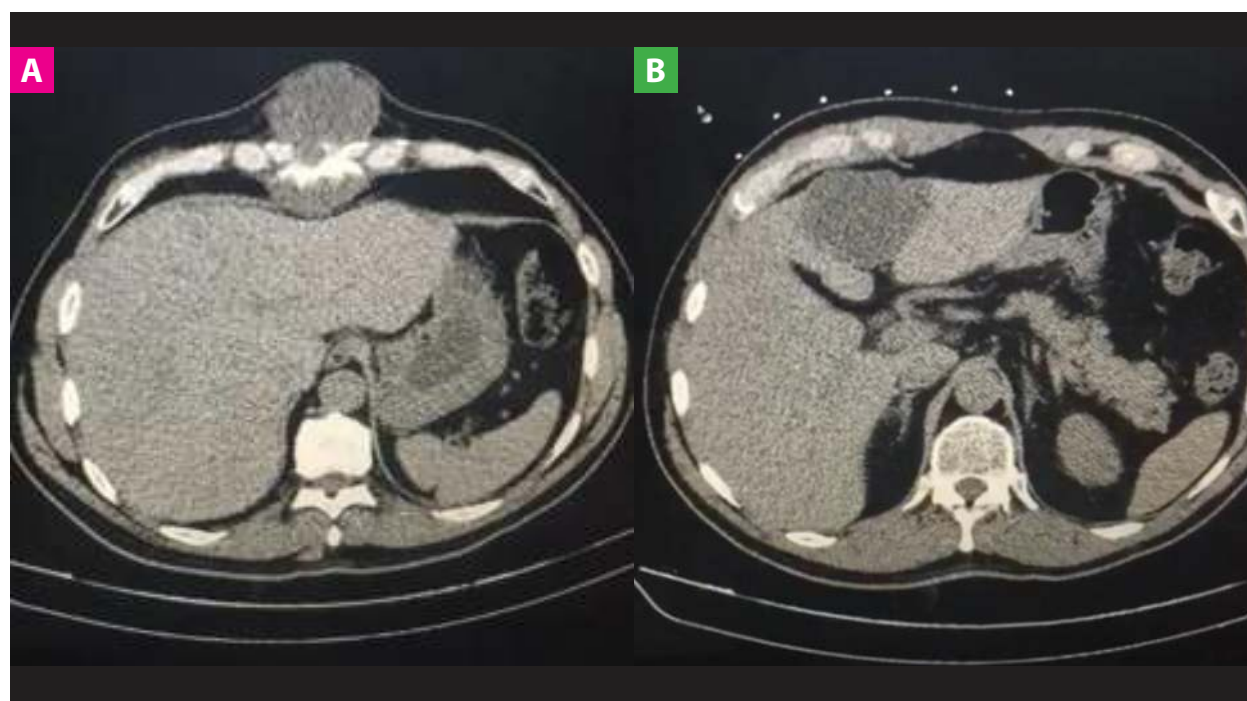suspendido desde 2013 y consumo de alcohol ocasional.

En 2018 ingresó con el diagnóstico de condrosarcoma de esternón probablemente metastásico a hígado, realizándose una TAC de tórax y abdomen donde mostró lesión neoplasia en cuerpo esternal apófisis xifoideas (Figura 1A), y en el hígado en segmentos II Y IV (Figura 1B). Mediante biopsia de esternón se observó neoplasia cartilaginosa y el diagnóstico anatomopatológico reportó condrosarcoma de bajo grado (grado 1).

Se realizó un rastreo tomográfico para marcaje y localización de zona a biopsiar mediante una punción en región costal derecha cubierto por gasa y tela adhesiva. También se realizó biopsia guiada de hígado por tomografía por sospecha de metástasis.

Ingresa para resección amplia de condrosarcoma esternal (Figura 2C), reconstrucción de la pared torácica con placas de titanio y colgajo microquirúrgico de musculo dorsal ancho derecho, metastasectomía hepática mediante la resección no anatómica de segmentos II, III y IVa (Figura 2D) y reconstrucción de defecto pericárdico con malla Dual Proceed y se repara el defecto con malla de Prolene, 3 barras de titanio, 6 clips y epiplón por encima.

Se coloca injerto sobre musculo, se cubre la piel con Mepitel One, Melgisorb y vendaje no compresivo. Se manejó con antibioterapia a base de meropenem y linezolid durante la hospitalización y recibe seguimiento ambulatorio.



CASO CLÍNICO

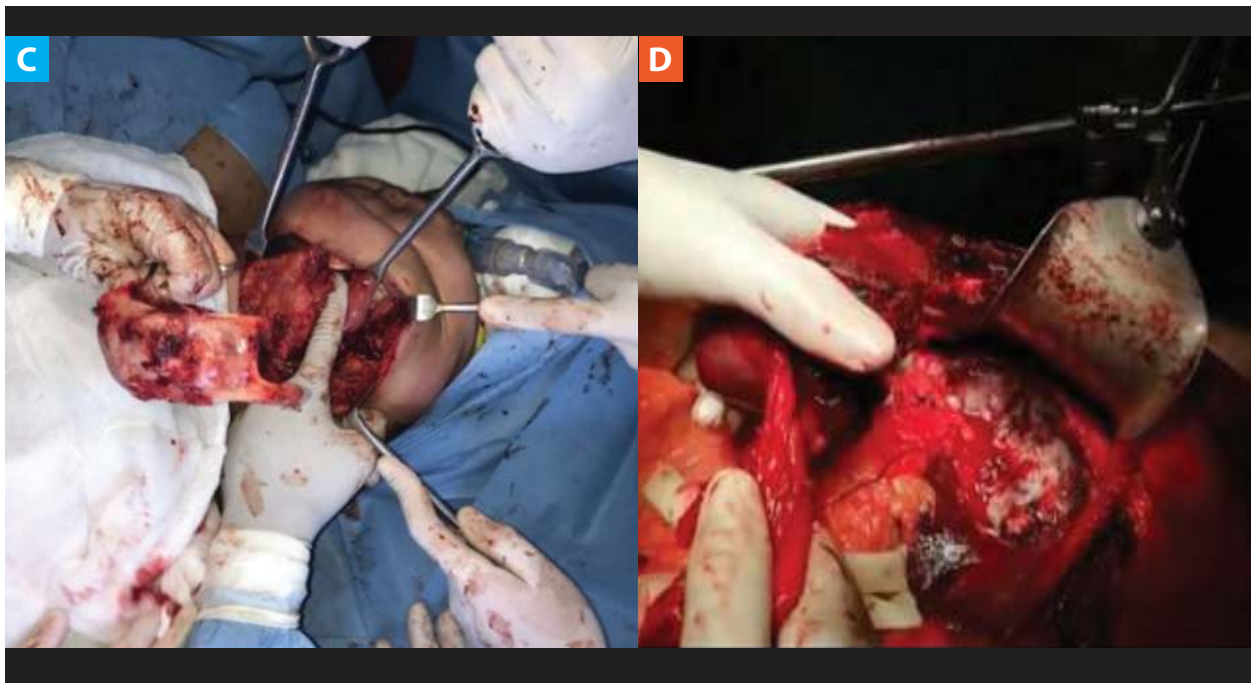


Figura 1. Imágenes de tomografía axial computarizada (TAC) y resección quirúrgica. A: TAC Tórax y abdomen muestra una lesión neoplasia a nivel de esternón. B: TAC de Abdomen muestra metástasis hepática. C: Resección del bloque de condrosarcoma de esternón. D: Resección no anatómica de segmentos hepáticos II, III y IVa.

CASO CLÍNICO

DISCUSIÓN

El condrosarcoma es la tercera neoplasia ósea maligna primaria el 12% se presenta en región costal, y es frecuente entre la segunda y quinta décadas de vida. El 90% se origina de novo, tiene una predominancia por el sexo masculino⁽¹⁾. El condrosarcoma primario central o convencional representa aproximadamente el 20% de las neoplasias óseas malignas primarias, siendo frecuente en el fémur, la pelvis, el húmero y las costillas, presentándose en la edad adulta y avanzada^(2,3).

El potencial de metástasis en los condrosarcomas convencionales es bajo asociado al crecimiento lento que dificulta su diagnóstico precoz. Desde el punto de vista clínico como imagenológico, es rara su presentación en niños y tiene una predilección por el esqueleto apendicular y afecta a los nódulos linfáticos. Los factores relacionados a una mayor posibilidad de metástasis son: el grado histológico 3, localización en zona pélvica, recurrencia local, tamaño mayor a 10 cm, y una edad mayor a los 60 años⁽⁴⁾.

Tumores cartilagosos de esternón son todos malignos independientemente de las características histológico⁽¹⁾.

Los condrosarcomas son un grupo diverso de neoplasias malignas constituidas por células de un fenotipo cartilaginoso, las cuales muestran un patrón

histológico lobulado que puede presentar cambios mixoides, calcificación y osificación. Es una neoplasia cartilaginosa maligna central, intramedular, de color gris azulado, aspecto hialino y patrón nodular. Puede contener zonas calcificadas amarillento-blancas o áreas mixoides quísticas. Puede haber erosión de la corteza, destrucción de la cortical y extenderse a los tejidos blancos adyacentes, en especial a los huesos planos. Son hiper celulares en comparación con los condromas, además que, presentan una atipia variable. El condrosarcoma de grado 1 presenta celularidad moderada, núcleos grandes hiper cromáticos y células binucleadas; debido a su dificultad diagnóstica es primordial que se considere su localización y las características histológicas del tumor⁽¹⁾.

Son de naturaleza cartilaginosa, de apariencia lobulada, nódulos hialinos translucidos similares al cartílago, intensa mineralización. Puede ser de consistencia mixomatosa y blanda, en la cual puede llegar a presentar necrosis y/o hemorragia. La presencia de tejido hemorrágico, friable y gris con apariencia sarcomatosa es indicativo de un condrosarcoma de alto grado histológico⁽⁴⁾. En los condrosarcomas el tumor llena la cavidad medular y abarca la médula normal en islotes de trabéculas, son hiper celulares y con atipia moderada, es difícil diferenciarlos del condroma. La atipia, hiper celularidad y cambios mixoides también se pueden apreciar normalmente en el encondroma.



El condrosarcoma presenta neovascularización, la cual lleva a la lesión tumoral desde un metabolismo predominantemente dependiente de difusión, a uno principalmente dependiente de perfusión⁽⁶⁾.

Se clasifican en 1, 2 y 3 según el tamaño nuclear, patrón de tinción, actividad mitótica y grado de celularidad. El grado 1 es el mejor diferenciado y de mejor pronóstico⁽²⁾. Los condrosarcomas primarios surgen de células óseas y los secundarios de lesiones cartilaginosas benignas preexistentes como los en condromas o la porción cartilaginosa de un osteocondroma⁽³⁾.

Dentro del cuadro clínico se puede presentar dolor insidioso de forma sorda e intermitente. Puede ser progresivo y durar hasta meses o años. Y se presenta un aumento del volumen local^(4,6).

Dentro de la radiología convencional presenta lesiones radiolúcidas, las cuales al mineralizarse se muestran como opacidades punteadas por la calcificación de los nódulos cartilaginosos. En los huesos planos se produce una destrucción de la cortical y lesión en los tejidos blandos⁽¹⁾. Una lesión de estirpe condroide puede exhibir una morfología muy versátil en cuanto a su agresividad. Presentan márgenes poco definidos, erosión endostal mayor a los 2/3 del espesor cortical, permeación cortical, contornos lobulados y matriz calcificada característica⁽⁶⁾. La presencia de calcificaciones en el interior, es característico de una lesión cartilaginosa. Es importante la presencia de erosión endostal y estas son lesiones con un alto grado de captación de radiofármacos⁽⁴⁾.

La tomografía computarizada permite una alta sensibilidad y especificidad en base a los criterios de permeación/erosión cortical, osteólisis/esclerosis de la matriz mineral, reacción perióstica y de la definición topográfica. Por otro lado la resonancia magnética permite incorporar la evaluación de la alteración de la medula ósea, la matriz mineralizada, edema peripulmonar y la evolución dinámica del patrón de realce con contraste paramagnético⁽⁶⁾.

El estudio por imágenes de los tumores condroides, nos orientan con respecto a su agresividad y conducta biológica, además que, permite caracterizar la topografía tumoral y el tamaño de la extensión. Este último es el elemento de mayor importancia para poder determinar el pronóstico; siendo aquí importante la radiología y con un mayor énfasis la resonancia magnética posee un mayor grado de utilidad⁽⁶⁾.

La radioterapia tiene escaso rol terapéutico y la quimioterapia no ha demostrado beneficios. Se

planifica cirugía oncológica resectiva extirpando en bloque la masa en la zona toracoabdominal. Se considera que los condrosarcomas son radioresistentes por su bajo potencial mitótico. La tasa de recurrencia local es de 4% en casos resecados y 73% debido a una resección incompleta⁽²⁾. En la cirugía, primordialmente debe plantearse la resección del tumor en bloque, teniendo siempre márgenes de seguridad libres, realizándose siempre una exploración de la cavidad torácica en su totalidad, además de la resección de estructuras vecinas, en caso se encuentre indicado⁽⁷⁾.

La realización de técnica de resección intralesional acompañada de terapia adyuvante con electrocauterización, el uso de fenol, también el defecto puede ser rellenado con un injerto óseo o en todo caso con metilmetacrilato. El uso de esponjas quirúrgica alrededor de la zona del tumor, la cual evita la diseminación y posible siembra de células sarcomatosas, además que, el uso de cemento óseo proporciona una estabilidad inmediata, facilitando la evolución radiológica postoperatoria y eliminando las células tumorales residuales a través de la polimerización, también se pueden usar alambres u otros dispositivos de fijación.

Las lesiones del esqueleto apendicular poseen un mejor pronóstico que el esqueleto axial. La recurrencia se puede llegar a dar entre los 5 a 10 años de la cirugía y en su mayoría ocurren en un mayor grado histológico y ocurre por realización de resección inadecuada⁽⁴⁾.

La reconstrucción de los defectos esqueléticos puede realizarse también haciendo uso de una malla biológica de dermis de cerdo y fijación de titanio; la técnica se basa en restablecer la continuidad torácica en pacientes con tumores que deben ser resecados para su cura. La necesidad de reconstrucción del defecto tiene una relación directa con la zona y el tamaño del bloque que ha sido resecado, este punto es importante en caso de exéresis parcial o completa del esternón, sobre todo en el manubrio y cuando se extirpan tres o más costillas, como se presenta en el presente caso⁽⁷⁾.

La reconstrucción torácica puede realizarse utilizando tanto colgajos músculo-cutáneos como material protésico de manera segura y exitosa⁽⁸⁾. Se realiza reconstrucción de pared torácica mediante la extracción de la totalidad del esternón, posterior a ello se coloca una malla biológica con manejo quirúrgico parcial o radical, lo cual permite la erradicación de las células tumorales. La reconstrucción se puede realizar con colocación de malla de dermis de cerdo, estabilizando la pared torácica con un sistema de fijación esternal de titanio. Se liberan colgajos del

músculo pectoral mayor rotándolos a la línea media, cubriendo la prótesis y se coloca drenaje Blake izquierdo, se fija a piel y se conecta a Pleurovac.

Entre los materiales más utilizados convencionalmente en la reconstrucción torácica, el metilmetacrilato es una buena herramienta, este se sitúa dentro de las 2 capas de una malla de Marlex, utilizada como prótesis, permitiendo así una adecuada adaptabilidad, resistencia a la infección y en estudios imagenológicos posteriores, disminuyendo la obstrucción de la visión, la cual puede ser claramente observada tanto en la tomografía como en la resonancia magnética. Los problemas de la malla de Marlex es que el metilmetacrilato se ve como un zona negra sin señal en la RM nuclear. La malla de prolene ha tenido utilidad en mantener estable de la pared torácica y dar soporte a los colgajos en el cierre de defectos con heridas en un ambiente desfavorable⁽⁸⁾.

El material protésico más indicado en las reconstrucciones son las placas de titanio que permite preservar de forma adecuada la irrigación esternal, brindando un mayor margen de seguridad de cicatrización. El material indicado para las reconstrucciones debe ser durable, adaptable y permeable a los rayos X, con minimas reacciones inflamatorias, resistente a la infección. Las barras de titanio presentan un diseño el cual puede ser usado sin la necesidad de retirar el periostio, lo cual permite maximizar el suministro de sangre al hueso⁽⁵⁾.

Los márgenes quirúrgicos positivos son esenciales para reducir la incidencia de recaída local y metástasis a distancia. Estos tumores deben ser protocolizados para poder obtener mejores resultados oncológicos y funcionales. La identificación de los factores pronósticos y el conocimiento de la supervivencia de estos pacientes son importantes al momento de la elección del tratamiento y estrategia quirúrgica⁽³⁾.

CONCLUSIÓN

La resonancia magnética y la tomografía computarizada son herramientas fundamentales en el diagnóstico de condrosarcoma sin embargo la resección quirúrgica con bordes positivos se podría plantear necesaria para prevenir la reincidencia local o metastásica. Sobre todo, la reconstrucción mediante el uso de placas de titanio ha mostrado ser una técnica efectiva y que continuamente está evolucionando, proporcionando un mejor pronóstico para el paciente debido a su adaptabilidad y a la practicidad que presenta tanto en el procedimiento quirúrgico como en la rehabilitación. A pesar de ser una presentación patológica que presenta una baja incidencia en la población, el análisis en su diagnóstico diferencial y el procedimiento quirúrgico son de gran utilidad como apoyo para el profesional médico tanto en casos idénticos como en aquellos donde la esternotomía sea inminente.

Agradecimientos: Agradecemos a la Universidad Autónoma Benito Juárez de Oaxaca por brindarnos las bases para la redacción de este artículo científico.

Contribuciones de autoría: Los autores participaron en la génesis de la idea, diseño de proyecto, recolección e interpretación de datos, análisis de resultados y preparación del manuscrito del presente trabajo de investigación.

Financiamiento: Autofinanciado.

Conflicto de interés: Los autores declaran no tener conflicto de interés.

Recibido: 16 de agosto 2019

Aprobado: 05 de abril 2020

Correspondencia: Wendy Reyna González.

Dirección: Exhacienda de Aguilera SN, Camino a San Felipe del Agua, Colonia Reforma, Oaxaca de Juárez, Oaxaca-México, CP: 68020

Teléfono: 9511865302

Correo: draqueencitawen@gmail.com

REFERENCIAS BIBLIOGRÁFICAS

1. Fuenzalida F, Espinoza JP, Charles R, Carrasco G, Espinoza R. Condrosarcoma tóraco-abdominal. Rev. Chilena de Cirugía. 2012; 1 (64): 72-75. DOI: <http://dx.doi.org/10.4067/S0718-40262012000100012>.
2. Martínez-Tello FJ, Manjon-Luengo P, Montes-Moreno S. Condrosarcoma. Variantes de condrosarcoma. Rev Esp Patol 2006; 2 (39): 69-79. DOI: [https://dx.doi.org/10.1016/S1699-8855\(06\)70016-2](https://dx.doi.org/10.1016/S1699-8855(06)70016-2)
3. Esparza-Romero R, Cortes-Torres EJ, García-Martínez D, Fuentes-Orozco C, Contreras Hernández GI, Gonzales-Ojeda A, Ramírez-Gonzales LR, Márquez-Valdez AR. Condrosarcomas óseos: Características clínicas y resultados quirúrgicos en 5 años. Rev Med Inst Mex Seguro Soc 2018; 56 (3): 273-278. Disponible en: http://revistamedica.imss.gob.mx/editorial/index.php/revista_medica/rt/printerFriendly/840/2999
4. Alvares-Lopez A, Gracia-Lorenzo Y, Casanova-Morote C, Muñoz-Infante A. Condrosarcoma. Revista Cubana de Ortopedia y Traumatología 2007;2 (21). ISSN 1561-3100. [Consulta 4 de julio del 2019] Disponible en: http://scielo.sld.cu/scielo.php?script=sci_arttext&pid=S0864-215X2007000200007&lang=es
5. Remolina-Medina CE, Zamora-Arévalo C. Resección quirúrgica de esternón con reconstrucción de barras de titanio y malla biológica prótesis. Reporte de casos. Neumol Cir Tórax.2017;1(76): 30-35. Disponible en: http://www.scielo.org.mx/scielo.php?script=sci_arttext&pid=S0028-37462017000100030&lng=es&nrm=iso&lng=es
6. Melo G, Martínez V. Tumores óseos condroides: Condromas versus condrosarcomas convencionales. Revista Chilena de Radiología 2005; 4 (11): 170-178. DOI: <http://dx.doi.org/10.4067/S0717-93082005000400005>
7. Monzón-Fernández AN, Forcades-Cuesta JC, Collado Otero JC, Morales Tirado R, Noriega Oliva PA, Ropero Toirac RJ. Resección de pared torácica y su reconstrucción. Revista Cubana Investigación Biomédica. 2009; 1 (28) ISSN 1561-3011. [Consulta 4 de Julio 2019] Disponible en: http://scielo.sld.cu/scielo.php?script=sci_arttext&pid=S0864-03002009000100003
8. Palafox D, Palafox J. Resección tumoral en bloque y reconstrucción de pared torácica. Revista de Cirugía Plástica Iberoamericana. 2011; 3 (37): 239-242. DOI: <http://dx.doi.org/10.4321/S0376-78922011000300005>