

2020

Utilidad de la radiografía de tórax en el contexto de la pandemia por SARS-CoV-2

Silvia Lucía Mayanga Sausa

Hospital Nacional Edgardo Rebagliati Martins-EsSalud, Lima-Perú., lumaysa@gmail.com

Raúl Max Steve Guerra Tueros

Daniel Alcides Lira Villasante

Dayana Kim Pastor Guitérrez

Follow this and additional works at: <http://inicib.urp.edu.pe/rfmh>

Recommended Citation

Mayanga Sausa, Silvia Lucía; Guerra Tueros, Raúl Max Steve; Lira Villasante, Daniel Alcides; and Pastor Guitérrez, Dayana Kim (2020) "Utilidad de la radiografía de tórax en el contexto de la pandemia por SARS-CoV-2," *Revista de la Facultad de Medicina Humana*: Vol. 20 : Iss. 4 , Article 23.

Available at: <http://inicib.urp.edu.pe/rfmh/vol20/iss4/23>

This Article is brought to you for free and open access by INICIB-URP. It has been accepted for inclusion in Revista de la Facultad de Medicina Humana by an authorized editor of INICIB-URP.



UTILIDAD DE LA RADIOGRAFÍA DE TÓRAX EN EL CONTEXTO DE LA PANDEMIA POR SARS-COV-2

UTILITY OF THORAXRADIOGRAPHY IN THE CONTEXT OF THE SARS-COV-2 PANDEMIC

Silvia Lucía Mayanga-Sausa^{1,2,a,b}, Raúl Max Steve Guerra-Tueros^{1,2,a}, Daniel Alcides Lira-Villasante^{1,3,a}, Dayana Kim Pastor-Gutiérrez^{2,4,a}

RESUMEN

En la actual pandemia por SARS-COV-2, la elección de una modalidad de imagen que ayude al diagnóstico se basa en las condiciones clínicas del paciente, las pruebas de laboratorio y la disponibilidad de equipos de imágenes en los establecimientos de salud. La tomografía computarizada y la radiografía de tórax son las modalidades de imágenes más usadas; la radiografía de tórax, con menor sensibilidad que la tomografía computarizada, es un método accesible, menos costoso y de menor exposición al personal de salud, se recomienda su uso en las emergencias y en los servicios de hospitalización. El objetivo del artículo es orientar en la toma de decisiones para elegir una modalidad de imagen de acuerdo a escenarios, teniendo en cuenta sus potenciales beneficios y profundizando en la descripción de las características radiográficas de sospecha de infección por SARS-COV-2 que pueden servir en las emergencias y que permiten evaluar la progresión de la enfermedad usando un sistema de puntuación.

Palabras clave: Radiografía de tórax; SARS-COV-2; Imágenes médicas (fuente: DeCS BIREME).

ABSTRACT

In the current SARS-COV-2 pandemic, the choice of an imaging modality to aid diagnosis is based on the patient's clinical conditions, laboratory tests, and the availability of imaging equipment in health facilities. Tomography (CT) and chest radiography (CXR) are the most widely used imaging modalities; CXR, with less sensitivity than CT, is an accessible method, less expensive and less exposure to health personnel, its use is recommended in emergencies and in hospital services. The objective of the article is to guide decision-making to choose an imaging modality according to scenarios, taking into account its potential benefits and deepening in the description of the radiographic characteristics of suspected SARS-COV-2 infection that may serve in emergencies and we assess disease progression using a scoring system.

Key words: Chest radiography; SARS-COV-2; Medical imaging (source: MeSH NLM).

INTRODUCCIÓN

En la situación actual de la pandemia SARS-COV-2 en el Perú, nos enfrentamos a escenarios que cambian de forma dinámica día tras día por el incremento de casos y de la necesidad de requerir los servicios de

salud, los cuales no se abastecen debido a la sobre demanda de pacientes clínicamente graves y otros, con enfermedad no grave con presencia o no de factores de riesgo o comorbilidades asociadas, que

¹ Hospital Nacional Edgardo Rebagliati Martins-EsSalud, Lima-Perú.

² Clínica Internacional, Lima-Perú.

³ Clínica Centenario Peruano Japonesa, Lima-Perú.

⁴ Clínica Ricardo Palma, Lima-Perú.

^a Médico Radiólogo.

^b Magister en Docencia e Investigación en Salud-UNMSM.

Citar como: Silvia Lucía Mayanga-Sausa, Raúl Max Steve Guerra-Tueros, Daniel Alcides Lira-Villasante, Dayana Kim Pastor-Gutiérrez. Utilidad de la radiografía de tórax en el contexto de la pandemia por SARS-COV-2. Rev. Fac. Med. Hum. Julio 2020; 20(4):682-689. DOI 10.25176/RFMH.v20i4.3034

Journal home page: <http://revistas.urp.edu.pe/index.php/RFMH>

Artículo publicado por la Revista de la Facultad de Medicina Humana de la Universidad Ricardo Palma. Es un artículo de acceso abierto, distribuido bajo los términos de la Licencia Creative Commons: Creative Commons Attribution 4.0 International, CC BY 4.0 (<https://creativecommons.org/licenses/by/4.0/>), que permite el uso no comercial, distribución y reproducción en cualquier medio, siempre que la obra original sea debidamente citada. Para uso comercial, por favor póngase en contacto con revista.medicina@urp.pe





requieren de atención médica y de un diagnóstico por imágenes ante la sospecha de neumonía⁽¹⁾.

Desde el inicio de la pandemia de SARS-COV-2 hasta la fecha, según la literatura científica publicada, los pilares para el manejo del paciente sospechoso de infección por SARS-COV-2 se fundamenta en las características clínicas y la disponibilidad de las pruebas de laboratorio, que confirman o descartan COVID-19; estas dos variables generan diferentes escenarios de actuación y decisión para la indicación correcta y oportuna de la toma de imágenes que corroboren el diagnóstico clínico de sospecha de compromiso pulmonar y que permitan evaluar la evolución del paciente objetivamente⁽²⁾, como es la tomografía computarizada (TC) con indicación en pacientes hospitalizados y sintomáticos; sin embargo la TC no se encuentra al alcance económico de todos los pacientes, ni está disponible en todos los establecimientos de salud del país. Otros factores que deben ser considerados son la disponibilidad de los equipos de radiología, el riesgo de contaminación del personal y de la sala de apoyo al diagnóstico radiológico, así como el uso y disponibilidad de equipos de protección personal(EPP)⁽³⁾.

Por lo mencionado, en este artículo planteamos el manejo por escenarios para elegir una modalidad de imagen centrándonos en la utilidad de la radiografía de tórax.

RADIOGRAFÍA DE TÓRAX EN EL CONTEXTO DE ESCENARIOS DE ACTUACIÓN FRENTE A LA PANDEMIA SARS-COV-2

La radiografía de tórax (RxT) es una modalidad de imagen presente en la mayoría de los establecimientos de salud y es el primer estudio de imágenes para identificar la patología pulmonar. En la epidemia del coronavirus causante del SARS-COV en el 2003, la RxT contribuyó a evaluar el compromiso pulmonar y a predecir el riesgo de ventilación mecánica o muerte^(4,5). En la actual pandemia por coronavirus tipo 2 del 2019 (SARS-COV-2), el Colegio Americano de Radiología (ACR) recomienda el uso de la RxT en la modalidad portátil⁽⁶⁾ para pacientes hospitalizados; sin embargo, en los servicios de emergencia de los Estados Unidos se realiza una RxT a todo paciente disneico con /sin infección por SARS-COV-2^(7,8).

La sensibilidad reportada para la RxT es de 69%⁽⁹⁾ y para la TC de 97%⁽¹⁰⁾; sin embargo, la RxT supera los resultados de la prueba serológica para detectar

infección SARS-COV-2 aplicadas en primera semana de inicio de los síntomas (pruebas positivas 50%), la cual depende de la variabilidad de producir anticuerpos de cada individuo⁽¹¹⁾. A pesar de la mayor sensibilidad de la TC, el ACR no recomienda su uso como una prueba de primera línea para diagnosticar compromiso pulmonar por SARS-COV-2 y debe reservarse para pacientes hospitalizados y sintomáticos con indicaciones clínicas específicas⁽⁶⁾. Muchos establecimientos de salud prefieren la TC porque tiene mayor capacidad para detectar alteraciones pulmonares en la fase presintomática y sintomática temprana de COVID-19⁽¹²⁾.

La mayor capacidad diagnóstica de la TC contrasta con la menor disponibilidad de tomógrafos en los establecimientos de salud, mayor tiempo de inactividad del ambiente de TC debido a la necesidad de limpieza y desinfección después de cada paciente, riesgo de transmisión a trabajadores sanitarios y a otros pacientes durante el traslado, utilización de mayor número de equipos de protección personal (EPP) y mayor exposición a la radiación para el paciente^(2,6).

Se sabe que la RxT tiene menor sensibilidad para detectar a los pacientes en la fase pre sintomática y en la fase sintomática temprana⁽⁹⁾. Shi et al.⁽¹²⁾, analizaron 81 TC describiendo la cronología de las imágenes en pacientes infectados con SARS-COV-2, las opacidades en vidrio deslustrado estuvieron presentes en todas las fases de la infección, como presentación focal y distribuidas en la periferia en la primera semana, posteriormente fueron difusas para luego desaparecer conforme aparecieron, y en el transcurso de la segunda semana fue más evidente y extensa la mixtura de opacidades en vidrio deslustrado y con solidaciones multifocales, que se correlacionaron con el estadio clínico moderado a severo. Toussie et al.⁽⁷⁾, analizaron las RxT de 338 pacientes infectados con SARS-COV-2 que acudieron al servicio de emergencia encontrando que la mediana del número de días desde el inicio de los síntomas hasta la presentación en el servicio de emergencia fue de cuatro días [dos a cinco días. Estos estudios orientan la utilidad de la RxT en el servicio de emergencia en pacientes con síntomas de enfermedad pulmonar por SARS-COV-2 moderada a severa, y se tienen criterios suficientes para que el individuo afectado tenga manifestaciones visibles en la radiografía.

Murphy et al.⁽¹³⁾, publica los resultados preliminares de un sistema automatizado de lectura para radiografía de tórax usando un software de inteligencia artificial(IA)

programado para identificar características de SARS-COV-2. Los resultados son alentadores consiguiendo un rendimiento comparable a seis lectores expertos, en los primeros reportes el sistema IA alcanza una sensibilidad del 85% y 61% de especificidad.

Mientras que la tecnología intenta demostrar la utilidad de la RxT en la epidemia SARS-COV-2, los profesionales de la salud debemos estar preparados para usar esta modalidad de imagen en el contexto de la realidad de nuestro sistema de salud, con escasos de EEP y de pruebas de laboratorio, que plantean retos día a día.

HALLAZGOS EN LA RADIOGRAFÍA DE TÓRAX EN EL CONTEXTO SARS-COV-2

En general, todos los métodos de imágenes son poco específicos para identificar la etiología de la afectación pulmonar; sin embargo, los estudios de correlación de las imágenes y patología han ayudado a establecer patrones que nos orientan en el diagnóstico⁽¹⁴⁾.

Hallazgos comunes en el parénquima pulmonar

Los hallazgos encontrados en la RxT se describen según el glosario de términos de la Sociedad de Fleischner⁽¹⁵⁾.

- **Opacidad intersticial:** Las opacidades lineales pequeñas e innumerables, focales o difusas, son causadas por la ocupación parcial del espacio aéreo. Respecto al engrosamiento intersticial, es debido a líquido, células o fibrosis, colapso parcial de los alveolos, aumento del volumen de la sangre capilar o una combinación de ellos⁽¹⁶⁾ (Figura 1A). En la RxT se observan como opacidades tenues, pero con mayor atenuación que el espacio aéreo pulmonar. En la afectación por SARS-COV-2 estas imágenes están presentes en el trascurso de la enfermedad, predominan en la periferia pero pueden extenderse hasta la región hiliar. La distribución es focal y unilateral en fases tempranas, luego es bilateral y difusa^(12,17) (Figuras 2A, 3,4).
- **Opacidad alveolar:** Es causada por la ocupación total de exudado en los alveolos pulmonares⁽¹⁵⁾. En la radiografía se ve como opacidades homogéneas con mayor atenuación que las intersticiales, márgenes mal definidos y borrosos, pueden presentar broncograma aéreo⁽¹⁸⁾ (Fig.1B). En infecciones por SARS-COV-2 y en otras neumonías virales la afectación alveolar es multifocal, eso las diferencia de las neumonías bacterianas que generalmente involucran un solo segmento o lóbulo^(14,17,18) (Figura 5B).

- **Opacidades intersticioalveolar:** Es una imagen mixta de infiltrado intersticial a la que se agregan opacidades alveolares en los mismos lugares⁽¹⁵⁾ (Figura 1C); se han descrito en el transcurso de la evolución de la neumonía viral SARS-COV-2 y se correlacionan con enfermedad moderada a grave⁽¹²⁾ (Figuras 5A, 5C).

Hallazgos poco comunes en el parénquima pulmonar

- **Efusión pleural:** Su apariencia depende de la cantidad de líquido, la posición del paciente y la presencia de adherencias. En posición de bipedestación el derrame pleural tiene un aspecto característico, como opacidad homogénea inferior en los senos costofrénicos laterales con una interfase cóncava hacia el pulmón⁽¹⁴⁾. La efusión pleural es difícil de identificar con el paciente en decúbito, en mal estado general y en ventilación mecánica, por lo que se sugiere en lo posible una radiografía de tórax de pie o en posición semisentado. En el contexto de la infección por SARS-COV-2, reportes iniciales sugerían la ausencia de este hallazgo; sin embargo, estudios actuales con TC en poblaciones más amplias han demostrado la presencia de derrame pleural en la 2^{da} semana de evolución y en pacientes que se complicaron, el derrame pleural se visualizó al final de la 3^{era} semana⁽¹²⁾.
- **Prominencia hiliar:** Las causas de prominencia hiliar son debidas a patología linfática o vascular como el tromboembolismo pulmonar⁽¹⁴⁾. Las infecciones neumónicas virales y bacterianas pueden causar hipertrofia ganglionar; en los pacientes con infección por SARS-COV2 se han descrito estos hallazgos en la TC, pero son poco frecuentes y se presentan generalmente en etapas tardías de la infección en pacientes con evolución desfavorable⁽¹²⁾. El tromboembolismo pulmonar es otra complicación recientemente descrita en estos pacientes, en la RxT se observa prominencia de los hilios por dilatación de las arterias pulmonares y por la redistribución vascular hacia los lóbulos superiores a expensas de la dilatación de la vasculatura⁽¹⁴⁾; el examen de elección es la angiotomografía.
- **Consolidación focal única:** Es el patrón alveolar que ocupa un segmento o lóbulo pulmonar, es causado por bacterias como el neumococo⁽¹⁴⁾.
- **Nódulos / masas:** La presencia de estos hallazgos son poco probables que sean de causa infecciosa; sin embargo pueden originar problemas de diagnóstico diferencial con consolidaciones y atelectasias⁽¹⁴⁾.



En la valoración de la RxT se propone una clasificación diagnóstica de sospecha alta, intermedia, baja/no concluyente, en base a la presencia de hallazgos comunes; la presencia de hallazgos no comunes debe hacernos pensar en diagnósticos diferenciales. Algunos autores consideran que estos hallazgos son más confiables en pacientes jóvenes menores de 50 años por la menor probabilidad de que se confundan con imágenes de enfermedad pulmonar preexistente⁽⁷⁾ (Tabla 1).

FLUXOGRAMA DE ACTUACIÓN POR ESCENARIOS PARA SOLICITAR ESTUDIOS DE IMÁGENES EN EL CONTEXTO SARS-COV-2

Escenario 1 (Figura 6)

Paciente con cuadro clínico pulmonar moderado a severo y prueba de laboratorio confirmada para infección por SARS-COV-2.

• Diagnóstico radiográfico - escenario 1:

- Afectación pulmonar compatible con neumonía viral por SARS-COV-2
- Score RALE inicial (si es la primera radiografía): ___/8
- Score RALE (evolución): ___/8 (a partir de la segunda radiografía)

Escenario 2 (Figura 6)

Paciente con sospecha de infección por SARS-COV-2, cuadro clínico moderado a severo, resultado de laboratorio no está disponible o se sospecha de falso negativo o no hay disponibilidad de pruebas de laboratorio y no hay disponibilidad de tomografía, entonces la radiografía podría ser útil con diagnóstico de probabilidad (sensibilidad de la radiografía: 69%), y teniendo en cuenta el tiempo de evolución desde el inicio de los síntomas.

- **Diagnóstico radiográfico – escenario 2:** En este escenario, el diagnóstico radiográfico se debe realizar en base a probabilidades de sospecha, esta clasificación fue propuesta para los informes TC, la cual hemos adaptado para el diagnóstico radiográfico, agregando las recomendaciones respectivas. Ver Tabla 1.
 - Hallazgos radiográficos de alta sospecha para neumonía atípica por SARS-COV-2: solicitar confirmación con prueba de laboratorio /TC
 - Hallazgos radiográficos de sospecha intermedia

para neumonía atípica por SARS-COV-2: solicitar confirmación con prueba de laboratorio /TC

- Hallazgos radiográficos de baja sospecha / no concluyente para neumonía atípica por SARS-COV-2: considerar diagnóstico alternativo según cuadro clínico y antecedentes, se sugiere seguimiento clínico
- Radiografía normal, no se descarta infección por SARS-COV-2: solicitar pruebas de laboratorio /TC

ESCALA DE SEVERIDAD Y EVOLUCIÓN RADIOGRÁFICA

Escala de evolución

La escala más aceptada para evaluar la evolución de las imágenes radiográficas es el Score RALE propuesta por Warren et al, para cuantificar el edema pulmonar y adaptada por Wong et al.⁽⁹⁾ para evaluar progresión cuantitativa de la infección por SARS-COV-2. La escala consiste en dividir los campos pulmonares en 4 partes iguales de tal forma que se le asigne 25% a cada división y en cada pulmón por separado, con este procedimiento se consiguen 8 partes iguales (4 en el campo pulmonar derecho y 4 en el izquierdo), a las cuales se asigna 1 punto a cada área y se consigue una puntuación total de 8 si todos los segmentos estuvieran afectados. El score se determina sumando las áreas con imágenes sospechosas (Figura 7). Otros autores prefieren evaluar el compromiso pulmonar asignando puntaje dividiendo los campos pulmonares en tercios⁽⁷⁾ como se usó en la pandemia de coronavirus del 2003; nosotros preferimos usar el Score RALE propuesto por Wong.

Desde el punto de vista cualitativo, se considera evolución desfavorable la aparición de opacidades alveolares en el transcurso de la enfermedad^(9,12,20) y derrame pleural después de la 3era semana⁽¹²⁾.

En el informe: Evolución radiográfica:

1. Score RALE (1era. RxT)
2. Evolución radiográfica favorable por disminución del número de área pulmonar comprometida, Score RALE (./8)
3. Evolución radiográfica estacionaria desde... (fecha), Score RALE (./8)
4. Evolución radiográfica desfavorable por mayor compromiso de las áreas pulmonares y/o se agrega o incrementan las áreas con infiltrado alveolar/derrame pleural, se sugiere tomografía, Score RALE (./8)

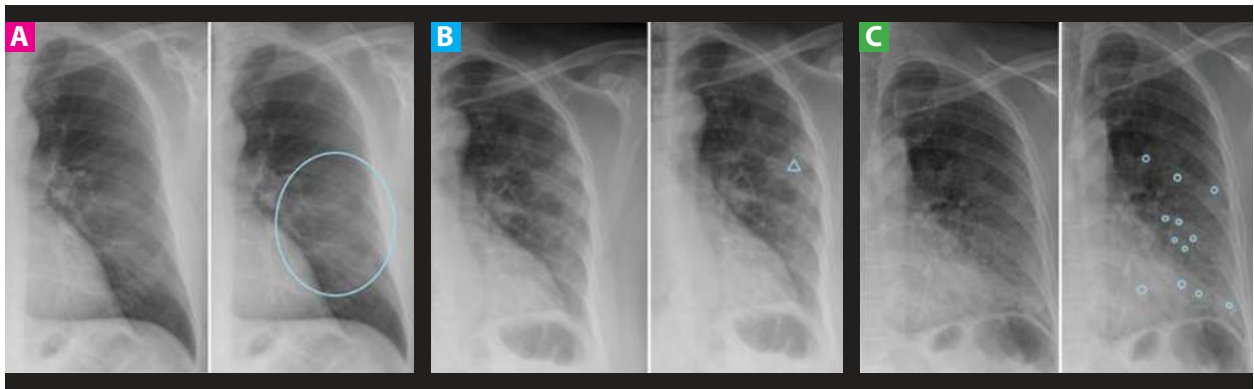


Figura 1. Hallazgos comunes en la RxT en el contexto SARS-COV-2. **A:** Opacidad tenue difusa. **B:** Opacidad alveolar (Δ). **C:** Opacidades alveolo-intersticiales (o).

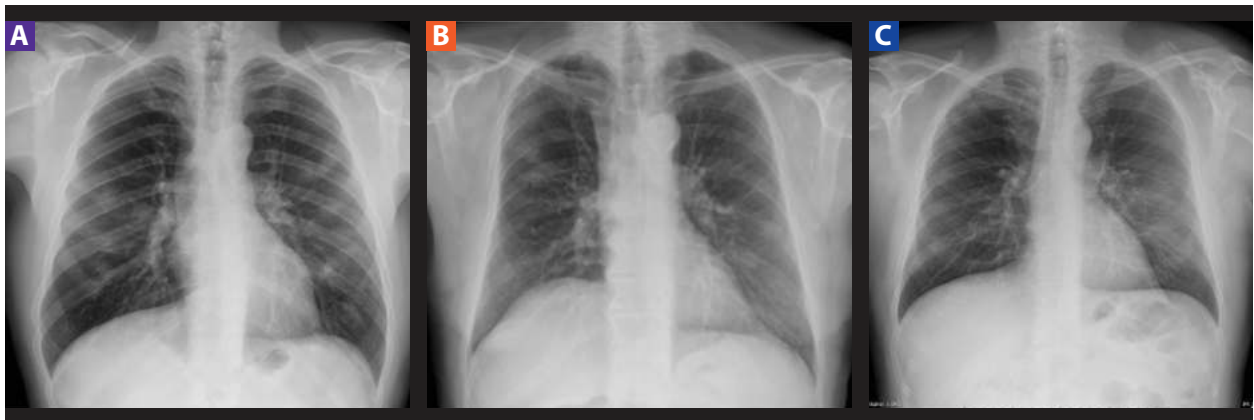


Figura 2. Hallazgos comunes y lesiones sugestivas de SARS COV-2. **A:** Opacidades tenues multifocales periféricas en tercio medios bilaterales. **B:** Opacidades alveolointersticiales multifocales periféricas. **C:** Tenue opacidad difusa periférica en ambos campos pulmonares a predominio izquierdo.

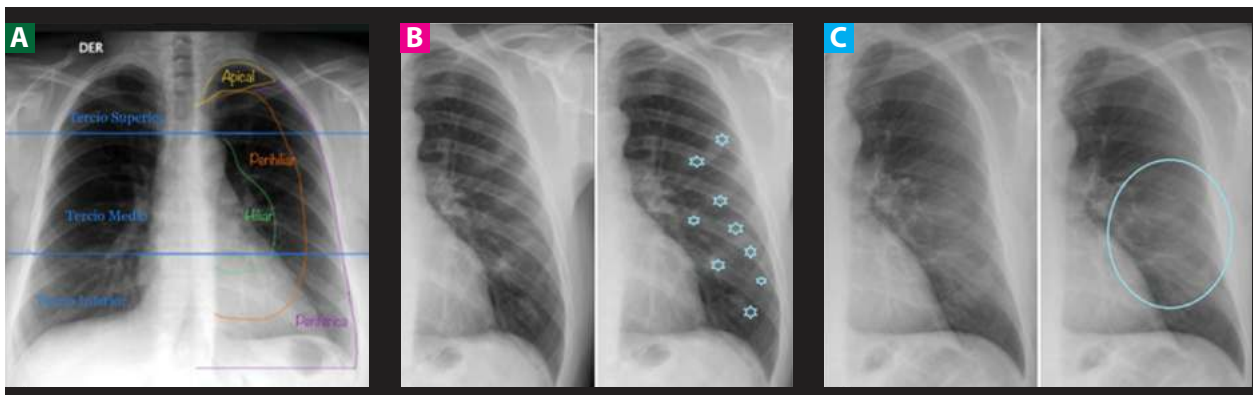


Figura 3. Ubicación y distribución de los hallazgos en la RxT en el contexto SARS-COV-2. **A:** Ubicación por segmentos en la RxT. **B:** Distribución focal (\star). **C:** Distribución difusa (en el círculo).

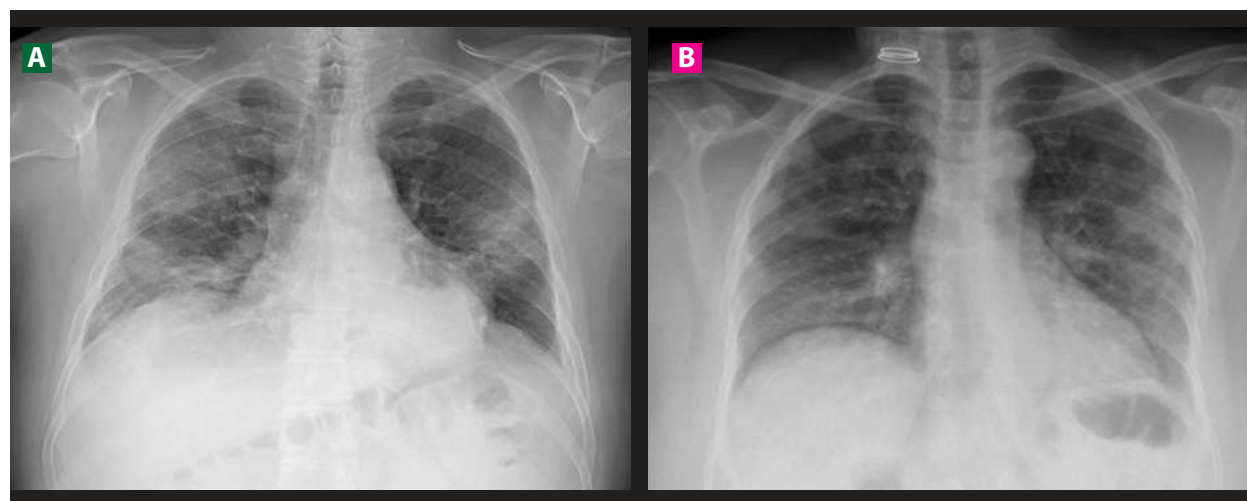


Figura 4. Ubicación de los diferentes tipos de lesiones que condiciona el SARS COV-2, predominante periféricas y bilaterales.

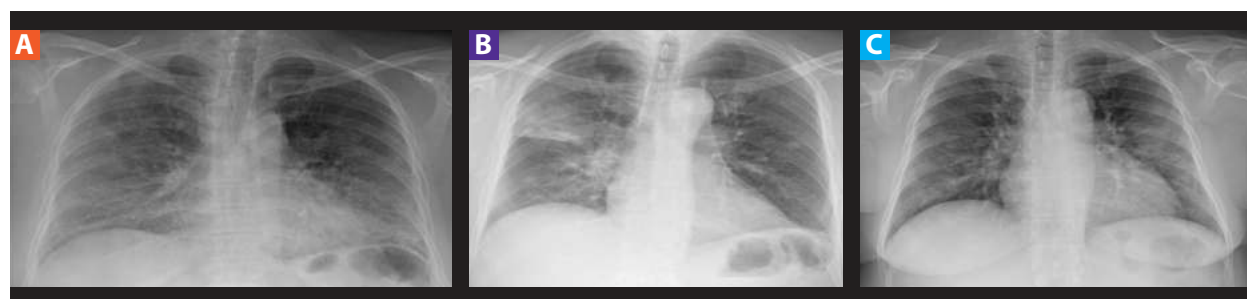

Figura 5. Casos de alta sospecha de SARS COVID-2. **A:** Opacidades alveolointersticiales difusas bilaterales de distribución periférica y basal. **B:** Opacidades focales en campo pulmonar derecho con áreas de consolidación parenquimal periférico y opacidades lineales perihiliar izquierdo. **C:** Opacidades tenues periféricas bilaterales a predominio izquierdo que asocia áreas de compromiso alveolointerstial.

Tabla 1. Clasificación diagnóstica del SARS-COV-2 en la radiografía de tórax.

Clasificación SARS-COV-2 Radiografía tórax	Hallazgos	Recomendaciones
Hallazgo radiográficos con alta sospecha ("Típicos") para neumonía atípica por SARS-COV-2	<ul style="list-style-type: none"> Opacidades tenues multifocales de ubicación periférica uni/bilateral a predominio de los lóbulos inferiores Opacidades mixtas intersticioalveolar multifocales/ difusas de ubicación periférica uni/bilateral a predominio de los lóbulos inferiores 	Solicitar confirmación con pruebas de laboratorio y posibilidad de TC
Hallazgo radiográficos con sospecha intermedia ("Atípicos") para neumonía atípica por SARS-COV-2	<ul style="list-style-type: none"> Opacidades tenues difusas perihiliares o unilaterales, sin distribución específica Opacidades alveolointersticiales difusas, perihiliares o unilaterales, sin distribución específica 	Solicitar confirmación con pruebas de laboratorio y posibilidad de TC
Hallazgo radiográficos baja sospecha/no concluyente para neumonía atípica por SARS-COV-2	<ul style="list-style-type: none"> Opacidad alveolar unilobar Opacidad tenue difusa central con patrón en alas de mariposa Presencia de masa Cavitaciones Efusión pleural 	Solicitar confirmación con pruebas de laboratorio y considerar otro diagnóstico alternativo según cuadro clínico y antecedentes
Radiografía normal (pacientes asintomáticos o con síntomas menos de 5 días)	Ausencia de lesiones	No se descarta infección por SARS-COV-2. Solicitar pruebas de laboratorio y/o TC

Fuente: Adoptado de la guía básica de indicaciones de pruebas de imagen en la infección COVID-19 (SERAM).

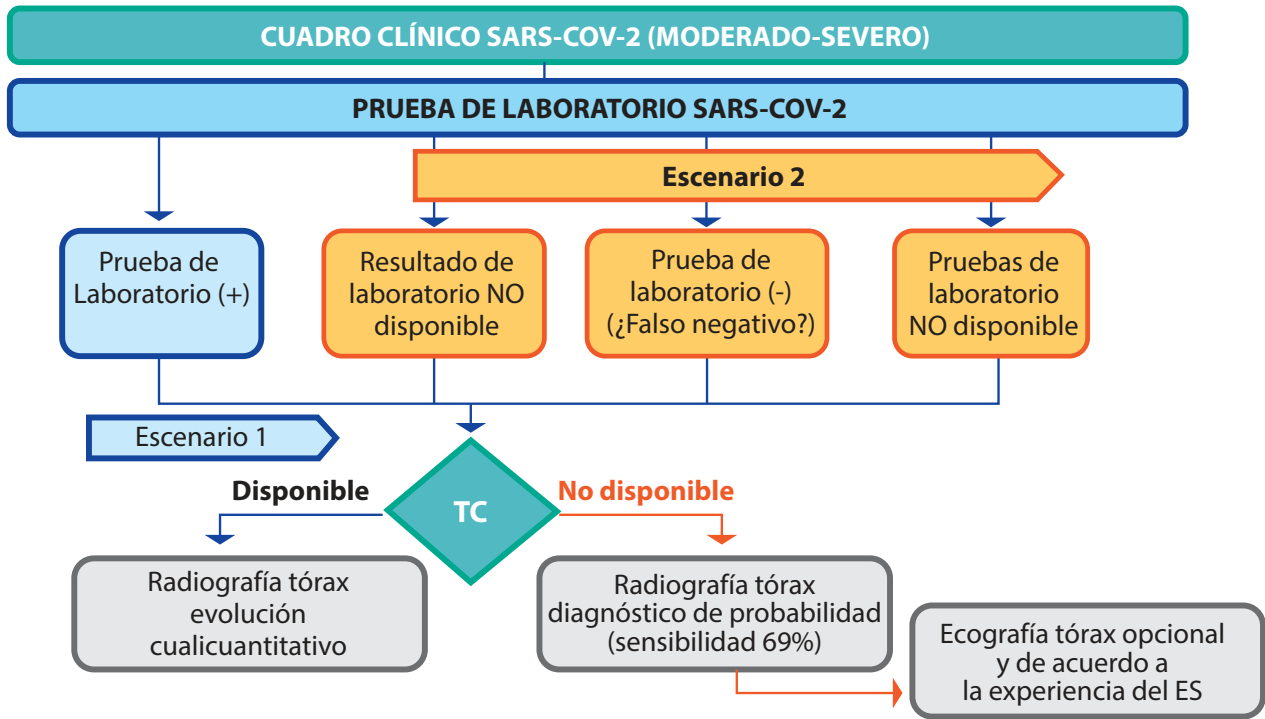
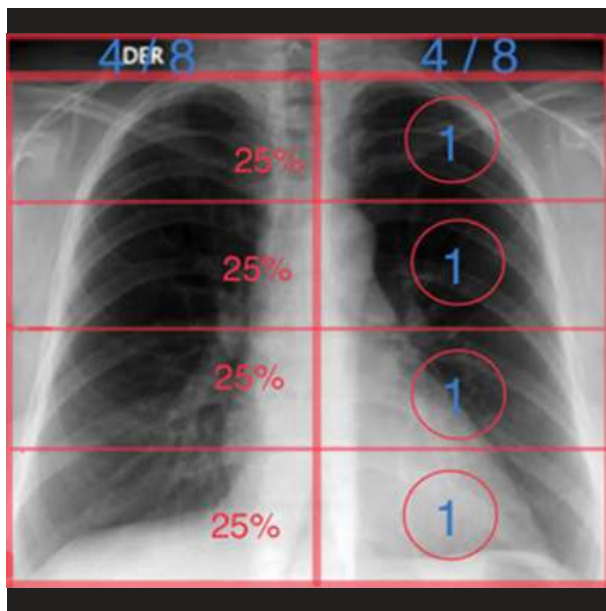
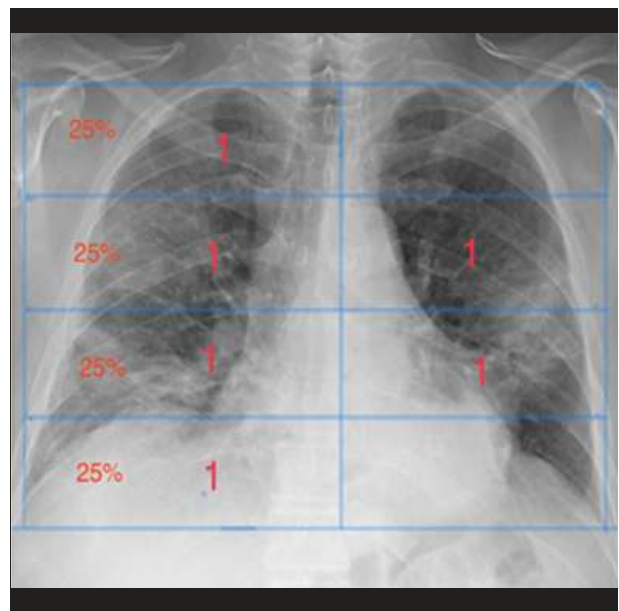


Figura 6. Cuadro clínico SARS-COV-2 (moderado-severo).



Score rate RxT SARS-COV-2		
Puntuación total	Severidad	
/8	0 puntos	Normal
	1-2 puntos	Leve
	3-6 puntos	Moderado
	> 6 puntos	Grave



Score RxT SARS-COV-2		
Puntuación total	Severidad	
6/8	0 puntos	Normal
	1-2 puntos	Leve
	3-6 puntos	Moderado
	> 6 puntos	Grave

Figura 5. Wong et al. Frequency and distribution of chest radiographic findings in COVID-19 positive patients. Radiology. 2020

Figura 7. Score reale. Determinación por puntaje asignado 1 punto por cada 25% de cada pulmón.



CONCLUSIÓN

1. En la infección SARS-COV-2 confirmada por laboratorio con cuadro clínico moderado a severo, la evaluación radiográfica estará encaminada a brindar una escala del grado de afectación pulmonar inicial y para la evolución en hospitalización.
2. En la sospecha de infección con cuadro clínico moderado a severo, pero con resultado de laboratorio negativo o no disponible, nuestra evaluación radiográfica establecerá el grado de sospecha para infección por SARS-COV-2 hasta la confirmación con las pruebas de laboratorio.

Correspondencia: Silvia Lucía Mayanga Sausa.

Dirección: Calle J.J. Pardo 151 Urb. Astete la Perla-Callao, Lima-Perú.

Teléfono: 987800982

Correo: lumaysa@gmail.com

REFERENCIAS BIBLIOGRÁFICAS

1. Covid 19 en el Perú - Ministerio del Salud [Internet]. [citado 12 de mayo de 2020]. Disponible en: https://covid19.minsa.gob.pe/sala_situacional.asp
2. Rubin GD, Ryerson CJ, Haramati LB, Sverzellati N, Kanne JP, Raoof S, et al. The Role of Chest Imaging in Patient Management during the COVID-19 Pandemic: A Multinational Consensus Statement from the Fleischner Society. *Radiology* [Internet]. 7 de abril de 2020 [citado 30 de abril de 2020];201365. Disponible en: <https://pubs.rsna.org/doi/10.1148/radiol.2020201365>
3. SERAM. Guía básica de indicaciones de pruebas de imagen en la infección COVID-19 (V1. 21/3/2020 [Internet]. SERAM; 2020 [citado 13 de mayo de 2020]. Disponible en: https://www.seram.es/images/site/Recomendaciones_imagen_SERAM_COVID_19.pdf
4. Chau T, Lee P, Choi K, Lee C, Ma K, Tsang T, et al. Value of initial chest radiographs for predicting clinical outcomes in patients with severe acute respiratory syndrome. *Am J Med* [Internet]. 15 de agosto de 2004 [citado 19 de mayo de 2020];117(4):249-54. Disponible en: [https://www.amjmed.com/article/S0002-9343\(04\)00314-6/abstract](https://www.amjmed.com/article/S0002-9343(04)00314-6/abstract)
5. Antonio GE, Wong KT, Tsui ELH, Chan DPN, Hui DSC, Ng AWH, et al. Chest Radiograph Scores as Potential Prognostic Indicators in Severe Acute Respiratory Syndrome (SARS). *Am J Roentgenol* [Internet]. 1 de marzo de 2005 [citado 19 de mayo de 2020];184(3):734-41. Disponible en: <https://www.ajronline.org/doi/full/10.2214/ajr.184.3.01840734>
6. ACR Recommendations for the use of Chest Radiography and Computed Tomography (CT) for Suspected COVID-19 Infection [Internet]. [citado 19 de mayo de 2020]. Disponible en: <https://www.acr.org/Advocacy-and-Economics/ACR-Position-Statements/Recommendations-for-Chest-Radiography-and-CT-for-Suspected-COVID19-Infection>
7. Toussie D, Voutsinas N, Finkelstein M, Cedillo MA, Manna S, Maron SZ, et al. Clinical and Chest Radiography Features Determine Patient Outcomes In Young and Middle Age Adults with COVID-19. *Radiology* [Internet]. 14 de mayo de 2020 [citado 19 de mayo de 2020];201754. Disponible en: <https://pubs.rsna.org/doi/10.1148/radiol.2020201754>
8. Gandhi RT, Lynch JB, del Rio C. Mild or Moderate Covid-19. *N Engl J Med* [Internet]. 24 de abril de 2020 [citado 19 de mayo de 2020];0(0):null. Disponible en: <https://doi.org/10.1056/NEJMcp2009249>
9. Wong HYF, Lam HYS, Fong AH-T, Leung ST, Chin TW-Y, Lo CSY, et al. Frequency and Distribution of Chest Radiographic Findings in COVID-19 Positive Patients. *Radiology* [Internet]. 27 de marzo de 2020 [citado 30 de abril de 2020];201160. Disponible en: <https://pubs.rsna.org/doi/10.1148/radiol.2020201160>
10. Ai T, Yang Z, Hou H, Zhan C, Chen C, Lv W, et al. Correlation of Chest CT and RT-PCR Testing in Coronavirus Disease 2019 (COVID-19) in China: A Report of 1014 Cases. *Radiology* [Internet]. 26 de febrero de 2020 [citado 12 de mayo de 2020];200642. Disponible en: <https://pubs.rsna.org/doi/10.1148/radiol.2020200642>

Contribuciones de autoría: Los autores participaron en la génesis de la idea, diseño del proyecto, recolección e interpretación de datos, análisis de resultados y preparación de la versión final del presente artículo de investigación.

Financiamiento: Autofinanciado.

Conflicto de interés: Los autores declaran no tener conflictos de interés en la publicación de este artículo.

Recibido: 20 de mayo 2020

Aprobado: 07 de junio 2020

11. Interpretación de resultados de laboratorio para diagnóstico de COVID-19 - OPS/OMS | Organización Panamericana de la Salud [Internet]. [citado 19 de mayo de 2020]. Disponible en: <http://www.paho.org/es/documentos/interpretacion-resultados-laboratorio-para-diagnostico-covid-19>

12. Shi H, Han X, Jiang N, Cao Y, Alwalid O, Gu J, et al. Radiological findings from 81 patients with COVID-19 pneumonia in Wuhan, China: a descriptive study. *Lancet Infect Dis* [Internet]. 1 de abril de 2020 [citado 13 de mayo de 2020];20(4):425-34. Disponible en: [https://www.thelancet.com/journals/laninf/article/PIIS1473-3099\(20\)30086-4/abstract](https://www.thelancet.com/journals/laninf/article/PIIS1473-3099(20)30086-4/abstract)

13. Murphy K, Smits H, Knoop AJG, Korst MBJM, Samson T, Scholten ET, et al. COVID-19 on the Chest Radiograph: A Multi-Reader Evaluation of an AI System. *Radiology* [Internet]. 8 de mayo de 2020 [citado 13 de mayo de 2020];201874. Disponible en: <https://pubs.rsna.org/doi/10.1148/radiol.2020201874>

14. Vargas Romero J. Aspectos básicos en radiología de tórax. :30. Disponible en: <https://www.neumosur.net/files/EB04-03%20radiologia.pdf>

15. Hansell DM, Bankier AA, MacMahon H, McLoud TC, Müller NL, Remy J. Fleischner Society: Glossary of Terms for Thoracic Imaging. *Radiology* [Internet]. 1 de marzo de 2008 [citado 13 de mayo de 2020];246(3):697-722. Disponible en: <https://pubs.rsna.org/doi/10.1148/radiol.2462070712>

16. Pastor AM, González AS, Rodríguez MLR, Sánchez AG, Martínez JMP, Mondéjar MRR. Glosario de términos en la imagen torácica y su correlación clínico-radiológica. Lo que el radiólogo debe saber. [Internet]. SERAM 2012 PosterNG. SERAM 2012; 2012 [citado 15 de mayo de 2020]. Disponible en: https://posterng.netkey.at/esr/viewing/index.php?module=viewing_poster&task=&pi=111136

17. Jacobi A, Chung M, Bernheim A, Eber C. Portable chest X-ray in coronavirus disease-19 (COVID-19): A pictorial review. *Clin Imaging* [Internet]. agosto de 2020 [citado 13 de mayo de 2020];64:35-42. Disponible en: <https://www.ncbi.nlm.nih.gov/pmc/articles/PMC7141645/>

18. Català Forteza J. Tutorial sobre la rx de torax en el actual contexto de pandemia por COVID-19, indicaciones, hallazgos, informe y escala radiológica de valoración para el ingreso o alta del paciente (ERVI) y seguimiento. [Internet]. [citado 13 de mayo de 2020]; España. Disponible en: https://seram.es/images/site/TUTORIAL_CSI_RX_TORAX_COVID-19_vs_4.0.pdf

19. Driggin E, Madhavan MV, Bikdeli B, Chuich T, Laracy J, Biondi-Zoccai G, et al. Cardiovascular Considerations for Patients, Health Care Workers, and Health Systems During the COVID-19 Pandemic. *J Am Coll Cardiol* [Internet]. 12 de mayo de 2020 [citado 13 de mayo de 2020];75(18):2352-71. Disponible en: <http://www.sciencedirect.com/science/article/pii/S0735109720346374>

20. Inui S, Fujikawa A, Jitsu M, Kunishima N, Watanabe S, Suzuki Y, et al. Chest CT Findings in Cases from the Cruise Ship "Diamond Princess" with Coronavirus Disease 2019 (COVID-19). *Radiol Cardiothorac Imaging* [Internet]. 17 de marzo de 2020 [citado 19 de mayo de 2020];2(2):e200110. Disponible en: <https://pubs.rsna.org/doi/10.1148/ryct.2020200110>