

2019

## Coma mixedematoso, reporte de caso

Fanny Ramírez-Calderón

*Hospital Edgardo Rebagliati Martins, Departamento de Emergencia, EsSalud, Lima-Perú.,  
racaelifa@hotmail.com*

Roberto Huari-Pastrana

*Hospital Edgardo Rebagliati Martins, Departamento de Emergencia, EsSalud, Lima-Perú.*

Ricardo Ayala-García

*Hospital Edgardo Rebagliati Martins, Departamento de Emergencia, EsSalud, Lima-Perú.*

Follow this and additional works at: <https://inicib.urp.edu.pe/rfmh>



Part of the [Health Information Technology Commons](#), and the [Public Health Commons](#)

---

### Recommended Citation

Ramírez-Calderón, Fanny; Huari-Pastrana, Roberto; and Ayala-García, Ricardo (2019) "Coma mixedematoso, reporte de caso," *Revista de la Facultad de Medicina Humana*: Vol. 19: Iss. 3, Article 14. Available at: <https://inicib.urp.edu.pe/rfmh/vol19/iss3/14>

This Article is brought to you for free and open access by INICIB-URP. It has been accepted for inclusion in Revista de la Facultad de Medicina Humana by an authorized editor of INICIB-URP.

# COMA MIXEDEMATOSO. REPORTE DE CASO

## COMA MIXEDEMATOSO. CASE REPORT

Fanny Ramírez-Calderón<sup>1,a</sup>, Roberto Huari-Pastrana<sup>1,a</sup>, Ricardo Ayala-García<sup>1,b</sup>

### RESUMEN

Paciente varón de 82 años que ingresa al Servicio de Emergencia por presentar un tiempo de enfermedad de 15 días con hiporexia, disartria, rigidez de miembros superiores e inferiores, en mal estado general, pícnico con edema, lesiones en piel y trastorno del sensorio, bradicardia sostenida; por lo cual al inicio se plantea como problema de insuficiencia respiratoria, trastorno del sensorio a descartar un accidente cerebro vascular. Paciente empeora con mayor compromiso del sensorio y hemodinámico se plantea diagnóstico de coma mixedematoso aplicando el Score Clínico de coma mixedematoso, se inicia tratamiento, paciente fallece.

**Palabras clave:** Coma mixedematoso; Hipotiroidismo; Trastorno del sensorio. (fuente: DeCS BIREME)

### ABSTRACT

Patient used for 82 years. Emergency service to present a time of illness of 15 days with hyporexia, dysarthria, rigidity of upper and lower limbs, general condition, periodic with edema, skin lesions and sensory disorder, bradycardia. sustained Therefore, at the beginning, it presents as a problem of respiratory insufficiency, sensory disorder to rule out a stroke. Patient worsens with greater sensory and hemodynamic compromise refers to myxedema coma by applying the Clinical Score of coma mixedematoso, treatment is started, patient dies.

**Key words:** Mixedematous coma; Hypothyroidism and sensory disorder. (source: MeSH NLM)

### INTRODUCCIÓN

El coma mixedematoso (CM) es una emergencia endocrina, de presentación rara, potencialmente mortal, que representa hipotiroidismo severo, puede conducir a una inestabilidad hemodinámica y complicaciones multisistémicas<sup>1,2</sup>. La incidencia estimada es 0.22 por millón de personas/año<sup>3</sup>, la tasa de mortalidad es alrededor del 40%, pero actualmente con los avances de terapia intensiva han disminuido a un 20 – 25%; afecta principalmente a mujeres con una relación de 8:1, especialmente ancianas en el 80% de los casos<sup>4,5</sup>.

El coma mixedematoso puede asociarse con una amplia gama de anomalías sistémicas, siendo las cardiovasculares una de las más frecuentes, incluye aumento de los niveles de enzimas cardíacas y bradicardia<sup>1,5</sup>.

Presentamos el caso de un paciente varón de 82 años con coma mixedematoso con un hipotiroidismo no diagnosticado que acude a la emergencia con

disartria, rigidez de miembros y bradicardia, con un tiempo de evolución de 15 días y con deterioro progresivo del nivel de conciencia durante el internamiento. Este reporte de caso fue preparado siguiendo la guía Case Report<sup>6</sup>.

### REPORTE DEL CASO

#### Información del paciente

Varón de 82 años, natural y procedente de Lima, ocupación jubilado, con antecedente de Enfermedad Pulmonar Intersticial Difusa (EPID) sin tratamiento, Hipertensión Arterial (HTA) ambas diagnosticadas hace un año, recibe valsartan 80mg/día vía oral y furosemida 40mg/día en forma condicional a edema de miembros inferiores. Familiar refiere que inicia cuadro 15 días antes de ingreso al hospital, con hiporexia, dificultad para hablar, dolor en rodillas, rigidez en miembros superiores e inferiores que dificulta la deambulacion hasta postración en cama, 3 días antes de su ingreso emite palabras incomprensibles; por lo que acude a Emergencia.

<sup>1</sup>Hospital Edgardo Rebagliati Martins, Departamento de Emergencia, EsSalud, Lima-Perú.

<sup>a</sup>Médico emergenciólogo.

<sup>b</sup>Médico cirujano.

**Citar como:** Fanny Ramírez-Calderón, Roberto Huari-Pastrana, Ricardo Ayala-García. Coma mixedematoso. Reporte de caso. Rev. Fac. Med. Hum. Julio 2019; 19(3):86-94. DOI 10.25176/RFMH.v19i3.2152

Journal home page: <http://revistas.urp.edu.pe/index.php/RFMH>

Artículo publicado por la Revista de la Facultad de Medicina Humana de la Universidad Ricardo Palma. Es un artículo de acceso abierto, distribuido bajo los términos de la Licencia Creative Commons: Creative Commons Attribution 4.0 International, CC BY 4.0 (<https://creativecommons.org/licenses/by/4.0/>), que permite el uso no comercial, distribución y reproducción en cualquier medio, siempre que la obra original sea debidamente citada. Para uso comercial, por favor póngase en contacto con [revista.medicina@urp.pe](mailto:revista.medicina@urp.pe)

## Hallazgos clínicos

Al examen físico paciente despierto, no colabora, no cianosis, con presión arterial 163/83mmHg, frecuencia cardíaca de 39x min, frecuencia respiratoria de 22 x min, saturación oxígeno 92%, en mal estado general; biotipo pícnico, facie abotagada, edema en miembros inferiores simétrico, equimosis en antebrazos, con piel seca y signos de descamación, lesiones hipocrómicas en cara, frente, tórax, manos y región pre tibial; con hipoventilación en bases, no estertores audibles; ruidos cardíacos regulares de bajo tono, bradicárdicos; abdomen globuloso, ruidos hidroaéreos audibles, blando depresible, no doloroso a la palpación; escala de coma de Glasgow 12 puntos (apertura ocular=4, respuesta verbal= 2, respuesta motora=6), pupilas isocóricas reactivas, Babinski negativo.

## Evaluación diagnóstica

Paciente que ingresó al servicio de emergencia con los problemas planteados de alteración de la conciencia, insuficiencia respiratoria aguda hipoxémica – hipercápnica, bradicardia sinusal severa; por ello se planteó los diagnósticos de accidente cerebro vascular isquémico, encefalopatía metabólica, EPID exacerbado asociado a una infección de vías respiratorias bajas, disfunción del nodo sinusal secundario a un síndrome coronario agudo. Se realiza exámenes de laboratorio (Tabla 1) y tomografía cerebral sin contraste, no se evidencia lesiones isquémicas ni hemorrágicas (Figura 1). Es evaluado por cardiología y neurología, donde se sugiere adicionar atropina a la terapéutica e investigar otras causas de la alteración de la conciencia.

## Intervención terapéutica

Se inició reposición hídrica con cristaloides a 80cc/Kg, omeprazol 40 mg endovenoso, atorvastatina 40 mg y atropina 0.5 mg endovenosa (EV) condicional. A las 17 horas de ingreso a emergencia presenta hipotensión, deterioro del estado neurológico y empeoramiento de la dificultad respiratoria por lo que se inicia dopamina 10ug/kg/min por vía venosa central y se coloca tubo endotraqueal (TET) para brindar soporte con ventilación mecánica invasiva (VMI) con estrategia protectora pulmonar; al existir la sospecha de coma mixedematoso se agrega hidrocortisona 100mg endovenoso cada 8 horas y levotiroxina 300ug por sonda nasogástrica (SNG) debido a que no contábamos con levotroxina de presentación en ampollas; posteriormente se adiciona a la terapia antibiótico, ceftriaxona 2 gr EV cada 24 horas y metronidazol 500 mg cada 8 horas ante sospecha de una infección con punto de partida abdominal (obstrucción intestinal). A las 48 horas del ingreso, se agregó noradrenalina a 0,5ug/kg/min y se cambió dopamina por dobutamina 0,5ug/kg/min, se agrega

metilprednisolona 500 mg cada 12 horas y se rota cobertura antibiótica a meropenem 1g endovenoso cada 12 horas y vancomicina 1g endovenoso cada 24 horas, dosis ajustadas a su tasa de filtración glomerular, pero pese a todo evoluciona desfavorablemente y fallece al cuarto día de hospitalizado.

## Seguimiento y resultados

Paciente a las 17 horas de su ingreso presenta hipotensión y deterioro de su estado neurológico con disminución en la Escala de Glasgow de 12 a 6 puntos (con tomografía cerebral sin imágenes de isquemia ni hemorragia), es evaluado por cardiología por bradicardia persistente (Figura 2) con hipotensión por sospecha de shock cardiogénico y/o disfunción del nodo sinusal por lo que se inicia dopamina 10ug/kg/min; luego de los resultados de troponina negativas (0.097 pg/dl), se descarta necesidad de marcapaso; por el deterioro del estado neurológico se procede a intubación endotraqueal y se inicia ventilación mecánica invasiva (VMI); pero además el paciente presenta también distensión abdominal; ante tal presentación clínica se plantea la posibilidad de un coma mixedematoso; por lo que se decide aplicar al paciente el Score Clínico de probabilidad de coma mixedematoso<sup>8</sup>, (Tabla 2) dando un puntaje de 90 puntos, siendo el diagnóstico de CM de alta probabilidad, por lo cual se solicita hormonas tiroideas.

Los resultados laboratoriales indican pancitopenia severa leucopenia 2730 K/uL, anemia (Hb: 9,4 g/dl) y plaquetopenia de 66,000 K/uL. Adicionalmente, cursó con electrolitos sodio (Na) 130 mmol/L, CPK (Creatinfosfokinasa) 4135 U/L, CPK-MB 266,42 ng/ml, ProBNP 276 pg/dl y Troponina I: 0,097 pg/dl, en la tomografía de tórax y abdomen (Figura 3), se evidenció derrame pleural bilateral leve, engrosamiento intersticial septal interlobulillar y área de vidrio deslustrado en lóbulos superiores y medios, marco colónico con gran dilatación y neumatosis a nivel de sus paredes, escaso liquido libre perihepático y periesplénico, no evidencia de aire libre.

Dichos resultados en términos generales no son orientativos de alguna patología en particular; los resultados de troponina y el electrocardiograma no son compatibles con el de infarto cardíaco y el de ProBNP tampoco se relaciona con el de Insuficiencia cardíaca descompensada; por el contrario, cada uno de estos resultados se encuentra presentes en el coma mixedematoso.

Se obtuvo resultados de hormona tiroidea al 3 día: TSH 26,2 Uu/ml T4 libre <0,30 ng/dl (Tabla 1), confirmando el diagnóstico de coma mixedematoso, posteriormente a los 5 días de su ingreso no respondió adecuadamente al soporte hemodinámico y ventilatorio, falleciendo al cuarto día de internamiento.

**Tabla 1.** Resultados de laboratorio.

| <b>Bioquímica</b>            |        | <b>UM</b> | <b>Valor Referencial</b> |
|------------------------------|--------|-----------|--------------------------|
| PCR                          | 1,5    | mg/dL     | 0 – 1                    |
| Creatinina                   | 1,41   | mg/dL     | 0,6 – 1,1                |
| Urea                         | 76,3   | mg/dL     | 22 – 55                  |
| Glucosa                      | 83     | mg/dL     | 74 - 106                 |
| <b>Hemograma</b>             |        |           |                          |
| Leucocitos                   | 2730   | k/ul      | 4 – 11                   |
| Neutrófilos                  | 83,90% | %         | 40 – 74                  |
| Abastionados                 | 1%     | %         |                          |
| Hemoglobina                  | 9,4    | g/dl      | 14 – 18                  |
| VCM                          | 92,1   | fl        | 80 – 99                  |
| HCM                          | 33,8   | pg        | 27 – 31                  |
| Hematocrito                  | 25,6   | %         | 42 – 52                  |
| Plaquetas                    | 66     | k/ul      | 130 - 400                |
| <b>Perfil de coagulación</b> |        |           |                          |
| TP                           | 14,38  | seg       | 11 – 13,5                |
| TTPa                         | 58,98  | seg       | 25 – 37                  |
| INR                          | 1,23   |           | 0,95 – 1,15              |
| Fibrinógeno                  | 288,62 | mg/dl     | 200 - 400                |
| <b>Electrolitos</b>          |        |           |                          |
| Sodio                        | 130    | mmol/L    | 132 – 146                |
| Potasio                      | 3,93   | mmol/L    | 3,5 – 5,5                |
| Cloro                        | 93,5   | mmol/L    | 99 – 109                 |
| Magnesio                     | 2,42   | mg/dl     | 1,3 – 2,7                |
| Calcio                       | 9,1    | mg/dl     | 8,3 – 10,6               |
| Fósforo                      | 4,5    | mg/dl     | 2,4 – 5,1                |
| <b>Perfil hormonal</b>       |        |           |                          |
| TSH                          | 26,200 | uUI/ml    | 0,4-4,0                  |
| T4 libre                     | <0,30  | ng/dl     | 0,8-1,9                  |
| ACTH                         | 20,20  | pg/ml     | 46                       |
| Cortisol                     | 18,00  | ug/dl     | 5,0-25,0                 |
| <b>Perfil cardiaco</b>       |        |           |                          |
| CPK - Creatinfosfokinasa     | 4135   | U/L       | 32 – 294                 |
| CPK-MB                       | 266,42 | ng/ml     | 0 – 5                    |
| Troponina I                  | 0,096  | ng/ml     | 0,02- 0,06               |
| LDH                          | 627    | U/L       | 120 - 246                |
| Pro-BNP                      | 267,09 | pg/ml     |                          |
| <b>Perfil hepático</b>       |        |           |                          |
| Bilirrubina total            | 0,41   | mg/dl     | 0,3 – 1,2                |
| Bilirrubina directa          | 0,12   | mg/dl     |                          |
| Bilirrubina indirecta        | 0,29   | mg/dl     |                          |
| Proteínas totales            | 7,29   | g/dl      | 5,7 – 8,2                |
| Albumina                     | 3,84   | g/dl      | 3,2 – 4,8                |
| Globulina                    | 3,45   | g/dl      | 2 – 3,5                  |
| Fosfatasa alcalina           | 72     | U/L       | 45 – 129                 |
| TGO                          | 182    | U/L       | <34                      |

CASO CLÍNICO

|                         |       |            |             |
|-------------------------|-------|------------|-------------|
| TGP                     | 61    | U/L        | 10 – 49     |
| <b>Gases arteriales</b> |       |            |             |
| PaO2                    | 60,3  | mmHg       | 60 – 95     |
| PaCO2                   | 57,5  | mmHg       | 36 – 44     |
| HCO3                    | 27,6  | mequival/L | 22 – 26     |
| PH                      | 7,3   |            | 7,35 – 7,45 |
| Lactato                 | 0,7   | mmol/L     | <1          |
| <b>Examen de orina</b>  |       |            |             |
| Leucocitos              | 1-2   | X campo    |             |
| Hematíes                | 1-1   | X campo    |             |
| Cel. Epiteliales        | 2-2   | X campo    |             |
| Densidad                | 1,014 |            |             |
| Nitritos                | neg   |            |             |

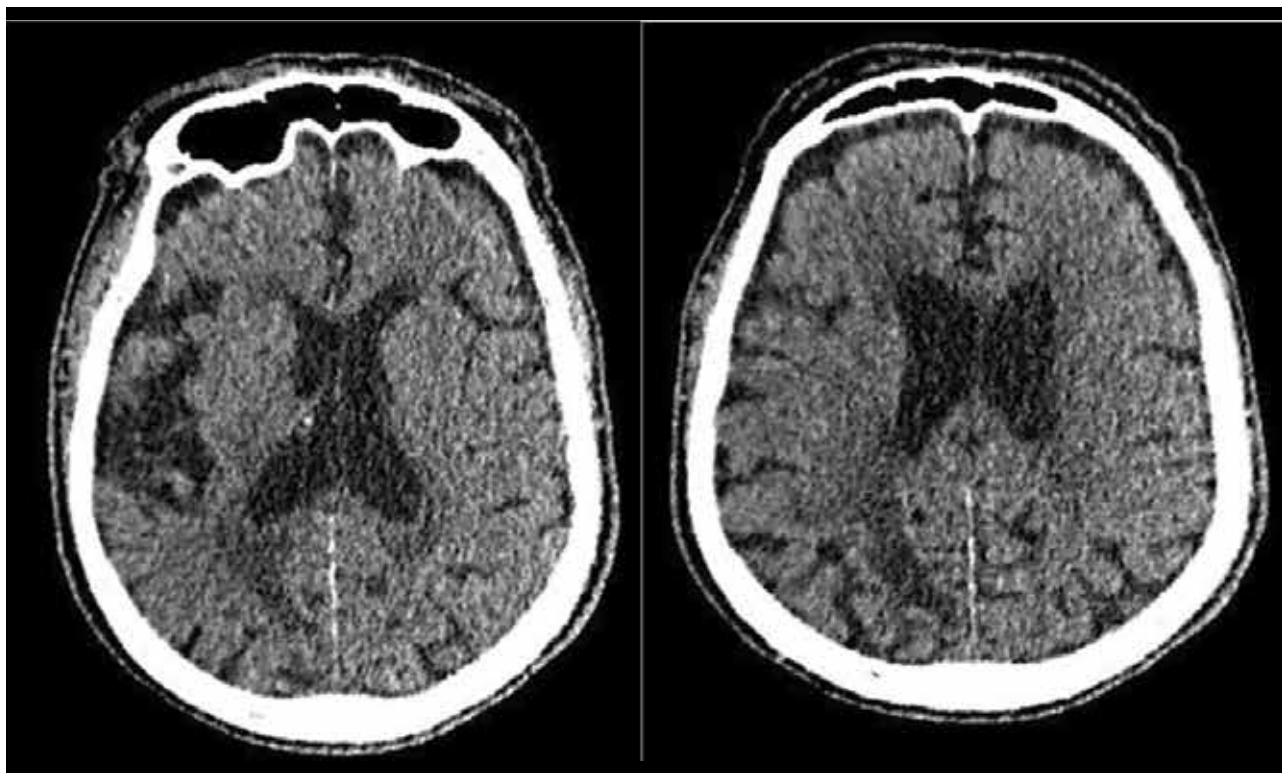
CASO CLÍNICO

**Tabla 2.** Score diagnóstico para coma mixematoso.

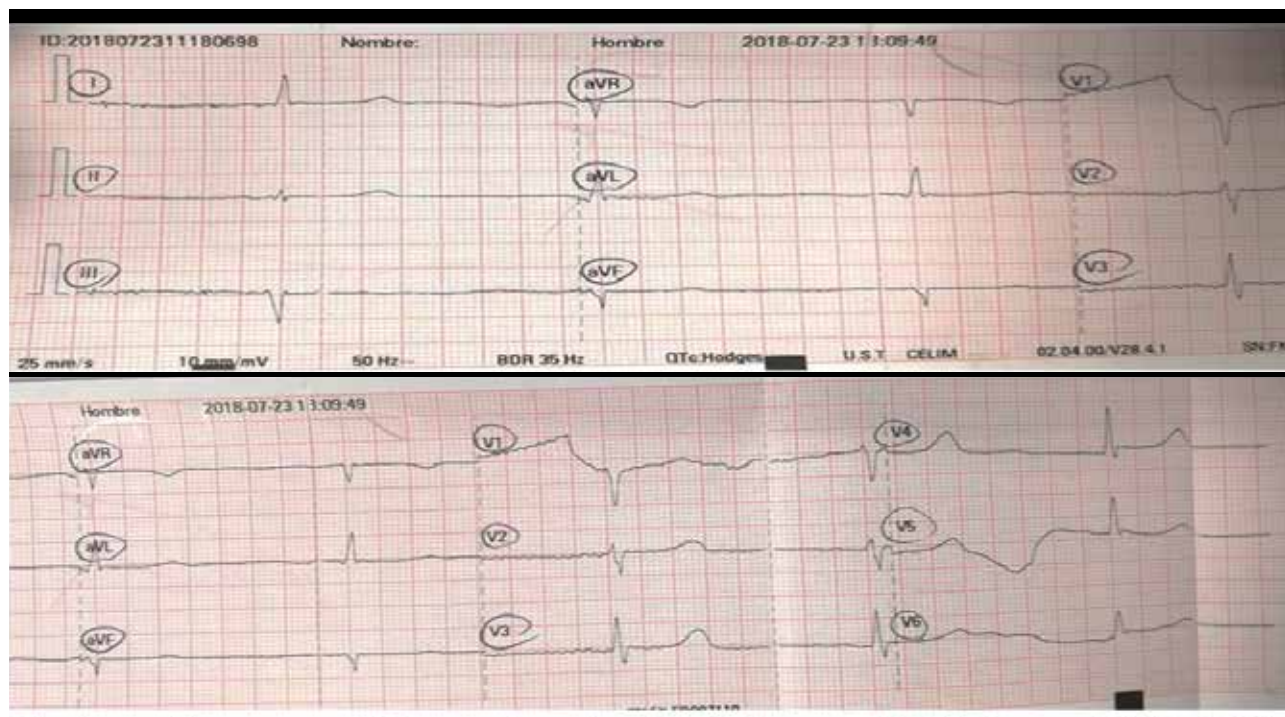
| <b>Disfunción de termoregulación (temperatura, °C)</b> |    | <b>Disfunción cardiovascular</b> |    |
|--|----|----------------------------------|----|
| >35  | 0  | Bradicardia                      |    |
| 32-35  | 10 | Ausente                          | 0  |
| <32  | 20 | 50-59                            | 10 |
| Afección del sistema nervioso central                  |    | 40-49                            | 20 |
| Ausente  | 0  | <40                              | 30 |
| Somnoliento  | 10 | Cambios de EkG                   | 10 |
| Obnubilado   | 15 | Efusión pleural/pericárdico      | 10 |
| Sopor  | 20 | Edema pulmonar                   | 15 |
| Coma   | 30 | Cardiomegalia                    | 15 |
| Hallazgos gastrointestinales                           |    | Hipotensión                      | 20 |
| Anorexia/dolor abdominal/Constipación                  | 5  | Transtornos metabólicos          |    |
| Disminución de la motilidad intestinal                 | 15 | Hiponatremia                     | 10 |
| Ileo paralítico  | 20 | Hipoglicemia                     | 10 |
| Eventos precipitantes                                  |    | Hipoxemia                        | 10 |
| Ausentes   | 0  | Hipercarbia                      | 10 |
| Presentes  | 10 | Disminución de FG                | 10 |

**Fuente:** Popoveniuc G, Chandra T, Sud A, Sharma M, Blackman M, Burman K, et al. A Diagnostic Scoring System for Myxedema Coma. EndocrPract. agosto de 2014;20(8):808-17



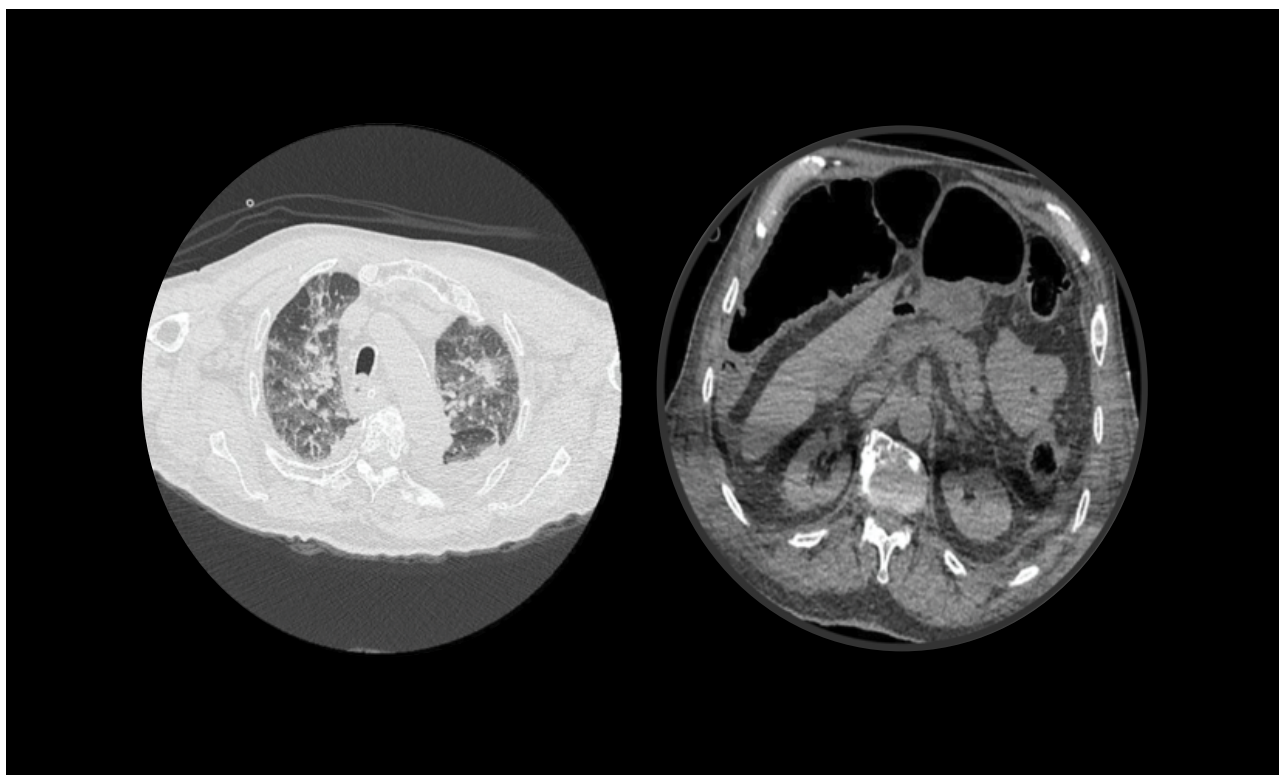


**Figura 1.** TAC Cerebral: Parenquima cerebral supratentorial de densidad y morfología alterada. Leves y moderados cambios involutivos con leucoaraiosis. Encefalomalasia en núcleo lenticular derecho y región occipital derecha. Línea media central. No lesiones isquémicas territoriales ni hemorrágicas recientes. Elementos infratentoriales conservados sin lesiones focales. Sistema ventricular dilatado en forma compensatoria sin densidades hemorrágicas en su interior. No colecciones hemorrágicas yuxtadurales. Bóveda craneal sin solución de continuidad ni lesiones focales.



Electrocardiograma: Ritmo sinusal, FC=36lpm, PR=0.22seg, QRS=0.08seg, QT=0.62seg, QTc=0.48seg, ángulo QRS= -30° progresión RS adecuada.

**Figura 2.** Electrocardiograma.



CASO CLÍNICO

**Figura 3.** TAC tórax y abdomen.

TAC tórax: Derrame pleural de ubicación en segmentos posteriores de ambos campos pulmonares y se asocia escaso componente de atelectasia pasiva del parénquima pulmonar adyacente. Resto de parénquima pulmonar presenta engrosamiento intersticial septal interlobulillar y área de vidrio deslustrado en lóbulos superiores y medios. Mediastino desviado a la derecha. Traqueobronquiosclerosis. Sonda digestiva en cámara gástrica. Tubo endotraqueal. No se evidencia adenomegalias significativas en mediastino. Prominencia del tronco arterial pulmonar de hasta 31 mm aortoesclerosis.

TAC abdomen: Hígado de morfología y densidad conservada. Calcificaciones parenquimales de aspecto secular versus granulomatosis. Vesícula no visible, probablemente colapsada. Bazo, páncreas y glándulas suprarrenales conservadas. Ambos riñones se encuentran hipodensos y con bordes desflecados. Marco colónico se muestra con gran dilatación y neumatisis a nivel de sus estructuras óseas muestra cambios espondiliosicos. Líquido libre perihepático y periesplénico. Gran dilatación de asas gruesas con neumatisis y líquido libre periesplénico y perihepático.

## DISCUSIÓN

El CM es una entidad clínica de presentación infrecuente, se calcula que la incidencia por año es de

0,22/1000000 personas al año<sup>7</sup>; debido al cual puede convertirse en un problema diagnóstico, ya que su poca frecuencia hace que el evaluador inicial puede no plantearlo como un diagnóstico desde el inicio.

En el pasado la tasa de mortalidad global por mixedema era del 60 al 70% de casos; el reconocimiento temprano y los avances en el soporte de atención intensiva han reducido la tasa de mortalidad a 20 – 25%<sup>8</sup>; que aún es alto.

Cheng y colegas, en un estudio notaron que hacer un diagnóstico temprano de un evidente hipotiroidismo primario en el servicio de urgencias es difícil: solo el 21% de los pacientes ingresaron con una impresión diagnóstica inicial correcta<sup>9</sup>. Quizá lo más preocupante fue que el 50% de los pacientes del estudio que finalmente fueron diagnosticados con mixedema no fueron diagnosticados en el departamento de emergencia. Este estudio indica que la crisis hipotiroidea no es bien reconocida por el médico de emergencia. En el caso de nuestro paciente se tardó 24 horas para plantearse la posibilidad diagnóstica de coma mixedematoso.

Los pacientes con coma mixedematoso generalmente se presentan en los meses de invierno, lo que sugiere que el frío externo puede ser un factor agravante<sup>10</sup>; coincide con el caso de nuestro paciente que se presentó en el mes de julio, que es la estación de

invierno y uno de los meses más fríos de esta ciudad.

La epidemiología de la crisis mixedematosa sigue el mismo patrón como en el hipotiroidismo y es más común en mujeres y ancianos<sup>11</sup>. El hipotiroidismo es cerca de 10 veces más frecuente en mujeres que en hombres<sup>12</sup>. En el reporte de caso el paciente fue de sexo masculino de 82 años, hecho que pudo haber contribuido al retraso del planteamiento como diagnóstico probable.

El paciente hipotiroideo se presenta mayormente en el departamento de emergencia con múltiples quejas vagas de inicio insidioso, y tienen un examen físico inespecífico, circunstancias que pueden hacer el diagnóstico esquivo aun para el médico acucioso. Los signos y síntomas presentes a menudo varían con la edad y género y la severidad de estas características clínicas varían grandemente<sup>13</sup>. Caso típico del paciente en discusión que tuvo una evolución clínica completamente inespecífica ya que la escasa información obtenida a través de una anamnesis indirecta no permitió contar con los antecedentes del paciente y la falta de datos en su registro no contribuyó a un adecuado enfoque. El hipotiroidismo debe ser siempre considerado en pacientes quienes se presentan con síntomas no específicos de enfermedad sugestiva, incluyendo debilidad, intolerancia al frío, y alteraciones en el estado mental, y de recibir drogas que deterioran la función tiroidea o tratamiento de cáncer avanzado de cabeza y/o cuello. Adicionalmente, pacientes con falla cardíaca crónica estable o efusión pericárdica inexplicable justifican pruebas tiroideas séricas<sup>9</sup>.

Las infecciones y septicemia son los principales factores precipitantes<sup>8</sup>. Las infecciones típicamente incluyen neumonía, infecciones del tracto urinario y celulitis. Accidentes cerebro vasculares, falla cardíaca congestiva, accidentes de tráfico, sangrado gastrointestinal, y varios grupos de sedantes pueden jugar un rol importante en la precipitación de crisis mixedematosa<sup>11</sup>. Un factor de fondo comúnmente ignorado en la crisis mixedematosa es la discontinuación de suplemento tiroideo en pacientes críticamente enfermos. En el caso presentado, por lo menos el paciente no tenía antecedente de padecer patología tiroidea.

El diagnóstico de coma mixedematoso es principalmente clínico. La presencia de estupor marcado, confusión o coma, e hipotermia en un paciente con hallazgos de hipotiroidismo es fuertemente sugestivo de coma mixedematoso. El examen físico es demostrativo de hipotiroidismo:

piel seca, gruesa y escamosa, cabello escaso o áspero; edema de piel y partes blandas, macroglosia, voz ronca y reflejos tendinosos profundos retardados. Otras características clínicas importantes del coma mixedematoso incluyen hipoventilación, bradicardia, disminución de la contractilidad cardíaca, disminución de la motilidad intestinal, íleo paralítico y megacolon<sup>12</sup>. Lo resaltante del caso presentado, es que sorprendentemente presentaba todas estas características clínicas al realizar el examen físico; piel fría, edema, presión arterial conservada que evolucionó a hipotensión; bradicardia; abdomen distendido (íleo paralítico), un estado neurológico no óptimo: Escala de Coma de Glasgow (ECG) al ingreso de 12 puntos que luego bajó a 7 puntos que hizo necesario la necesidad de intubación endotraqueal y soporte ventilatorio por la hipoxemia e hipercapnia que presentaba.

Reinhardt y Mann reportaron hipoxemia en 80%, hipercapnia en 54%, e hipotermia con una temperatura menor de 34.5°C en el 88% de todos los pacientes con crisis mixedematosa<sup>14</sup>.

Así mismo, bradicardia sinusal, complejos de bajo voltaje, bloqueo de rama, bloqueo cardíaco completo, y cambios inespecíficos del ST en el electrocardiograma fueron registrados en la crisis mixedematosa<sup>10</sup>. Nuestro paciente presentaba una bradicardia sinusal con un QT prolongado.

Un importante aspecto práctico puede ser la identificación de efusión pericárdica e infarto del miocardio en un escenario de crisis mixedematosa. Los complejos de bajo voltaje y los cambios los inespecíficos del ST pueden ser vistos en la efusión pericárdica. Deben realizarse enzimas cardíacas ante sospecha de infarto<sup>11</sup>. Se halló efusión pleural bilateral más no efusión pericárdica, y se tuvo la sospecha de infarto cardíaco por lo que se solicitó troponina la que resultó negativa, en un segundo momento se planteó disfunción del nodo sinusal, que luego de evaluación por cardiología la descartó y lo consideró de origen metabólico.

El TSH elevado, y las concentraciones séricas muy bajas de T4, FT4 y T3 confirman el diagnóstico de coma mixedematoso. Otros hallazgos laboratoriales incluyen anemia, hiponatremia, hipercolesterolemia, lactato deshidrogenasa sérica elevada, concentraciones de CPK elevadas. Los gases de sangre arterial pueden revelar hipoxemia, hipercapnia y acidosis<sup>12</sup>. Cada uno de estos resultados mencionados lo presentaba nuestro paciente; en relación al perfil tiroideo es



importante destacar que en nuestra emergencia no contamos como prueba de rutina y para realizarlo tenemos que tener la autorización de un endocrinólogo o del patólogo clínico encargado de laboratorio y los resultados se expiden al tercer día de tomadas la muestra.

Los pacientes con coma mixedematoso deben ser manejados en una Unidad de Cuidados Intensivos, bajo monitoreo continuo, especial atención debe darse al soporte ventilatorio en estos pacientes y la ventilación mecánica debe darse si se requiere. La hipotermia e hipotensión deben ser corregidas. Los disturbios metabólicos tales como hiponatremia, hipoglicemia e hipercalcemia, los cuales pueden agravar el estado mental alterado deben corregirse. Se debe de investigar por todos los factores precipitantes del coma mixedematoso. Asimismo, se deben extraer los cultivos y tomar radiografías de tórax para descartar infecciones, si están presentes, deben tratarse de manera agresiva con un tratamiento antibiótico adecuado<sup>12</sup>. Nuestro paciente ingresó por la Unidad de Shock Trauma de donde fue derivado al área de UCINE (Unidad de Cuidados Intermedios de Emergencia) donde recibió el soporte ventilatorio invasivo y apoyo de fármacos vaso activos pertinentes; no pudimos corroborar un factor infeccioso precipitante del coma mixedematoso: urocultivo negativo, tomografía de tórax negativo para neumonía, no evidencia de lesiones dérmicas; se planteó una infección con punto de partida abdominal por la gran dilatación de asas intestinales gruesas con neumatosis y liquido libre perihepático.

El uso empírico de glucocorticoides debe ser parte del protocolo terapéutico inicial, que indican que el hipotiroidismo grave induce una menor respuesta adrenal al estrés, independiente de que haya o no insuficiencia adrenal simultánea. Dado que la hormona tiroidea acelera el metabolismo del cortisol, los glucocorticoides deberán administrarse siempre antes del reemplazo tiroideo, ya que lo contrario podría precipitar una crisis adrenal. Se administrará hidrocortisona en dosis de estrés, 50-100 mg por EV cada 6-8 h, durante 7 a 10 días o hasta estabilizar hemodinámicamente al paciente<sup>3</sup>. Nuestro paciente recibió hidrocortisona 100 mg c/8 horas.

Deben administrarse dosis altas de levotiroxina (LT4), con el objetivo de reemplazar el déficit y de saturar los depósitos circulantes de hormona tiroidea. La ATA (American Thyroid Association) recomienda iniciar con 200-400 µg en bolo EV en las primeras 48 horas, seguidas de una dosis más fisiológica de 50-100 µg

EV diarios hasta poder administrar por vía oral. Si bien algunos proponen comenzar con dosis mayores de 300-500 µg, sería prudente evitarlas en añosos, desnutridos, o con arritmias o infarto de miocardio. Para evitar el riesgo de complicaciones cardíacas realizar monitoreo cardíaco continuo, con reducción de la dosis de hormona tiroidea de observarse cambios isquémicos o arritmias<sup>3</sup>. Cambiar a la vía oral es posible cuando las condiciones del paciente han mejorado<sup>12</sup>. En el caso en discusión se indicó levotiroxina 300 ug por sonda nasogástrica por dos días y luego 100 ug por día, (debido a que nuestra institución no cuenta con la presentación de levotiroxina en ampolla y en el Perú no está en el petitorio nacional de medicamentos esenciales del MINSa-2015); su administración se desarrolló seguido de un estricto monitoreo cardiológico, por los riesgos de arritmia o infarto que puede ocasionar dicha administración, aunque nuestro paciente no presentaba en el momento patología isquémica coronaria aguda, ni arritmia.

Ciertamente el coma mixedematoso trae consigo alteraciones gastrointestinales: como íleo y edema de pared intestinal, al no existir otra alternativa se decidió administrarla por vía digestiva debido a que no se cuenta con presentación en ampollas para la administración endovenosa. Existen revisiones que concluyen que la absorción oral de L-T4 es variable, pero la respuesta clínica ocurre rápidamente aún en el íleo mixedematoso<sup>15</sup>.

Entre los pacientes tratados con LT4 a dosis de 500 µg/día o más, el resultado de aquellos que recibieron LT4 por vía oral parece más favorable que los tratados con administración VE<sup>8,16</sup>.

La etiología del hipotiroidismo (primario vs secundario) y la ruta de administración de L-T4 (oral versus intravenoso) no tuvieron influencia sobre los resultados del coma mixedematoso<sup>10</sup>.

La mayoría de las fuentes, debido a esto, recomiendan el tratamiento EV o levotiroxina oral, ya que la evidencia no parece indicar una diferencia significativa entre los dos<sup>13</sup>.

Pese al soporte ventilatorio invasivo, la administración de vasoactivos, y la terapéutica en su conjunto; no hubo mejoría del paciente, por el contrario, presentó una evolución tórpida y falleció al cuarto día de hospitalizado.

En el caso presentado lo resaltante de todo es que el paciente presentaba todas las características clínicas y los hallazgos laboratoriales "típicos" de un paciente hipotiroideo descompensado, tal como está mencionado en todas las revisiones bibliográficas;

pero lo que hay que destacar es el hecho de que al ser una enfermedad con muy poca frecuencia difícilmente se plantea en un inicio; a menos que el médico evaluador haya visto un caso similar con anterioridad; ello se tornará más dificultoso si el paciente no tiene antecedente de patología tiroidea y si la anamnesis no es la más apropiada, aunque habría que añadir que la sintomatología previa puede resultar muy errática y no orientar a alguna patología específica; otro problema a considerar es el hecho de que las pruebas de laboratorio de perfil tiroideo no se realizan de emergencia rutinariamente y que los resultados suelen emitirse de dos a tres días después. Por otro lado, el no contar con el medicamento en presentación para administración parenteral podría ser perjudicial, aunque algunas publicaciones refieren que no hay mayor diferencia con la administración enteral pese a las alteraciones digestivas que puedan existir en esta patología.

**Agradecimiento:** Agradecemos al Instituto de Evaluación de Tecnologías en Salud e Investigación (IETSI) de EsSalud por el soporte para el desarrollo de este manuscrito a través de su Programa de Mentoring.

**Contribuciones de autoría:** FRC, RHP y RAG han participado en la concepción y diseño del artículo y aprobación de la versión final del manuscrito. FRC elaboró el primer borrador del artículo. FRC, RHP y RAG han realizado recolección de datos y la revisión crítica del contenido.

**Financiamiento:** Autofinanciado.

**Conflicto de interés:** Al momento de la concepción de la publicación del artículo los autores laboraron en EsSalud.

**Recibido:** 23 de abril 2019

**Aprobado:** 13 de mayo 2019

**Correspondencia:** Fanny Elizabeth Ramírez Calderón.

**Dirección:** Servicio de Emergencias, Hospital Rebagliati Seguro Social, EsSalud. Domingo Cueto N°120, Jesús María. Lima, Perú.

**Teléfono:** +1945460084

**Correo:** racaelifa@hotmail.com

## REFERENCIAS BIBLIOGRÁFICAS

- Salomo LH, Laursen AH, Reiter N, Feldt-Rasmussen U. Myxoedema coma: an almost forgotten, yet still existing cause of multiorgan failure. *BMJ Case Rep* [Internet]. 30 de enero de 2014.
- Gish DS, Loynd RT, Melnick S, Nazir S. Myxoedema coma: a forgotten presentation of extreme hypothyroidism. *BMJ Case Rep*. 28 de junio de 2016;2016.
- Rizzo LFL, Mana DL, Bruno OD, Wartofsky L. Coma Mixedematoso Rizzo LFL, Mana DL, Bruno OD, Wartofsky L. [Myxedema coma]. *Medicina (Mex)*. 2017;77(4):321-8.
- Munir A. Myxedema Coma. *J Ayub Med Coll Abbottabad JAMC*. marzo de 2018;30(1):119-20.
- Ono Y, Ono S, Yasunaga H, Matsui H, Fushimi K, Tanaka Y. Clinical characteristics and outcomes of myxedema coma: Analysis of a national inpatient database in Japan. *J Epidemiol*. marzo de 2017;27(3):117-22.
- Gagnier JJ, Kienle G, Altman DG, Moher D, Sox H, Riley D. The CARE Guidelines: Consensus-based Clinical Case Reporting Guideline Development. *Glob Adv Health Med*. septiembre de 2013;2(5):38-43.
- Milkau M, Sayk F. [Thyroid Storm and Myxedema Coma]. *Dtsch Med Wochenschr* 1946. marzo de 2018;143(6):397-405.
- Rodríguez I, Fluiters E, Pérez-Méndez LF, Luna R, Páramo C, García-Mayor RV. Factors associated with mortality of patients with myxoedema coma: prospective study in 11 cases treated in a single institution. *J Endocrinol*. febrero de 2004;180(2):347-50.
- Chen Y-J, Hou S-K, How C-K, Chern C-H, Lo H-C, Yen DH-T, et al. Diagnosis of unrecognized primary overt hypothyroidism in the ED. *Am J Emerg Med*. 1 de octubre de 2010;28(8):866-70.
- Dutta P, Bhansali A, Masoodi SR, Bhadada S, Sharma N, Rajput R. Predictors of outcome in myxoedema coma: a study from a tertiary care centre. *Crit Care*. 2008;12(1):R1.
- Mathew V, Misgar RA, Ghosh S, Mukhopadhyay P, Roychowdhury P, Pandit K, et al. Myxedema Coma: A New Look into an Old Crisis [Internet]. *Journal of Thyroid Research*. 2011 [citado 18 de febrero de 2019]. Disponible en: <https://www.hindawi.com/journals/jtr/2011/493462/>
- Devdhar M, Ousman YH, Burman KD. Hypothyroidism. *Endocrinol Metab Clin North Am*. septiembre de 2007;36(3):595-615, v.
- Dubbs SB, Spangler R. Hypothyroidism: causes, killers, and life-saving treatments. *Emerg Med Clin North Am*. mayo de 2014;32(2):303-17.
- Reinhardt W, Mann K. [Incidence, clinical picture and treatment of hypothyroid coma. Results of a survey]. *Med Klin Munich Ger* 1983. septiembre de 1997;92(9):521-4.
- Arlot S, Debussche X, Lalau JD, Mesmacque A, Tolani M, Quichaud J, et al. Myxoedema coma: response of thyroid hormones with oral and intravenous high-dose L-thyroxine treatment. *Intensive Care Med*. 1991;17(1):16-8.
- Yamamoto T, Fukuyama J, Fujiyoshi A. Factors associated with mortality of myxedema coma: report of eight cases and literature survey. *Thyroid Off J Am Thyroid Assoc*. diciembre de 1999;9(12):1167-74.